

АЛГОРИТМ ДИАГНОСТИКИ ТУБЕРКУЛЕЗА ПРЕДСТАТЕЛЬНОЙ ЖЕЛЕЗЫ

^{1,2}Е. В. КУЛЬЧАВЕНЯ, ¹Е. В. БРИЖАТЮК, ²А. А. БАРАНЧУКОВА, ¹А. Г. ЧЕРЕДНИЧЕНКО, ¹И. П. КЛИМОВА

DIAGNOSTIC ALGORITHM OF PROSTATE TUBERCULOSIS

^{1,2}E. V. KULCHAVENYA, ¹E. V. BRIZHATYUK, ²A. A. BARANCHUKOVA, ¹A. G. CHEREDNICHENKO, ¹I. P. KLIMOVA

¹ФГБУ «Новосибирский научно-исследовательский институт туберкулеза» Минздрава России
²ГБОУ ВПО «Новосибирский государственный медицинский университет» Минздрава России

Всемирная организация здравоохранения (ВОЗ) обозначила туберкулез как глобальную проблему современности, имея в виду преимущественно туберкулез органов дыхания. Экстраторакальному туберкулезу должного внимания мировыми организациями не уделяется. Однако, по данным аутопсий, туберкулезное поражение предстательной железы встречается у 70% больных с распространенными формами туберкулеза легких, как правило, прижизненно не диагностированное [2].

Туберкулез простаты в структуре мочеполового туберкулеза имеет повышенную важность, поскольку это заболевание передается половым путем, ведет к бесплодию, сопровождается, подобно неспецифическому простатиту, формированием хронической тазовой боли, отрицательно влияет на половую функцию в целом [1, 6].

Туберкулез предстательной железы всегда считался заболеванием, необычайно трудным для ранней диагностики в силу отсутствия характерных клинических и лабораторных проявлений, а также невысокой частоты обнаружения микобактерии туберкулеза (МБТ) в секрете простаты и/или эякуляте, а результаты лечения больных туберкулезом напрямую зависят от своевременности диагностики [4, 9].

У половины больных туберкулезом предстательной железы поводом обращения к врачу служили различные нарушения мочеиспускания, дизурия; 40% мужчин предъявляли жалобы на боль в промежности, 59% – и в поясничной области. Лабораторные исследования у 85% пациентов показали повышенное содержание лейкоцитов в осадке мочи, а у 78% – в секрете простаты. Эритроциты присутствовали у 53% больных в моче и у 29% – в секрете. МБТ в дериватах половых желез была обнаружена лишь в 36% наблюдений. У 79% больных туберкулезный простатит сочетался с нефротуберкулезом, у 31% – с туберкулезом яичка и его придатка; в 5% случаев диагностирован изолированный туберкулез простаты [11, 16].

Мы рекомендуем руководствоваться следующим алгоритмом обследования больного с подозрением на хронический простатит неустановленной этиологии (в котором, учитывая эпидемическую ситуацию, в первую очередь следует заподозрить туберкулез):

1. *Сбор анамнеза.* Указание на перенесенный ранее или имеющийся в настоящее время туберкулез любых локализаций, особенно диссеминированные формы; наличие в семье детей с гиперергическими реакциями на туберкулиновые пробы должно насторожить в отношении туберкулеза.

2. *Осмотр и физикальное обследование половых органов.* Туберкулез простаты, как и другие формы туберкулеза мочеполовой системы, может осложниться образованием свищей (рис. 1); в этом случае обычно выделяются МБТ, устойчивые по крайней мере к одному противотуберкулезному препарату.

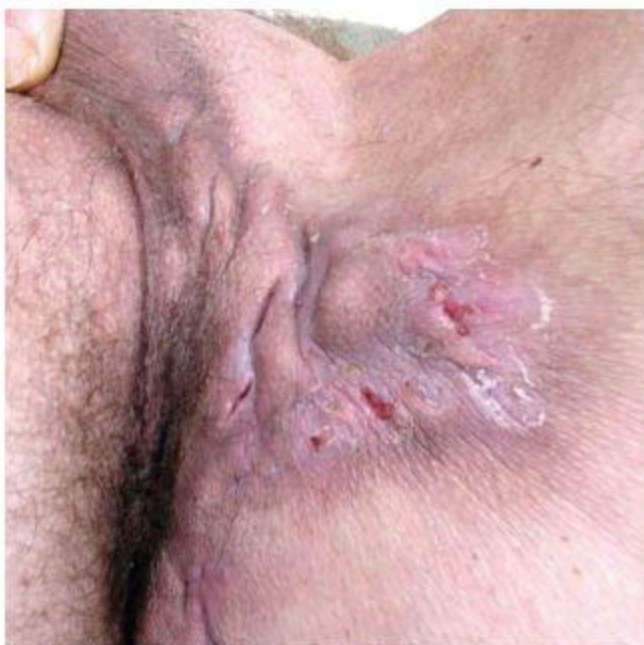

Рис. 1. Свищевая форма туберкулеза предстательной железы

3. *Трехстаканная проба мочи*. В 1968 г. E. M. Meares и T. A. Stamey предложили так называемый четырехстаканный тест. Это антифизиологичное, трудоемкое и дорогостоящее исследование совершенно необоснованно считается золотым стандартом, хотя, по данным мировой литературы, в повседневной практике применяется не более чем 10% урологов. Оптимальной является трехстаканная проба, которая выполняется следующим образом. После туалета наружных половых органов больному предлагают помочиться примерно равными порциями в три емкости последовательно, не прерывая струю. Первая порция отражает состояние мочеиспускательного канала, вторая – почек и мочевого пузыря. Наличие патологических элементов в третьей порции свидетельствует о неблагоприятии предстательной железы, так как именно эта порция контаминируется содержимым простаты, которая, будучи наружным сфинктером мочевого пузыря, сокращается в конце мочеиспускания. Очень важно – трехстаканный тест непременно следует выполнять до пальцевого ректального исследования, чтобы получить истинное представление о состоянии верхних мочевыводящих путей. Некоторые руководства рекомендуют ограничиться двухстаканным тестом, но при этом невозможно оценить состояние почек и мочевого пузыря, поскольку первая порция будет содержать смыв с мочеиспускательного канала, а вторая будет контаминирована секретом простаты [7, 8, 15].

4. *Ректальное исследование с забором секрета* с последующим исследованием нативного мазка методом световой микроскопии и окрашенным по Граму. Пальпация предстательной железы и исследование ее секрета сохраняют первостепенное значение в диагностике хронического простатита любой этиологии, в том числе туберкулезного, но принципиально важна последовательность выполнения диагностических приемов [14]. Выполнение пальцевого ректального исследования с массажем простаты на первичном приеме приводит к контаминации мочи секретом железы, и врач не сможет объективно оценить состояние почек. Поэтому необходимо начинать обследование с трехстаканной пробы мочи, причем струя мочи не должна прерываться, затем уже выполнять ректальное исследование с забором секрета; если он не получен, следует сделать общий анализ мочи после массажа простаты.

В последнее время появилась тенденция к отказу от пальцевого ректального исследования, заменяя его трансректальным ультразвуковым исследованием (ТРУЗИ), при этом вместо секрета простаты ограничиваются анализом эякулята. Это глубоко порочная практика. Во-первых, информация, полученная при пальпации предстательной железы, незаменима, ТРУЗИ ее только дополняет. Во-вторых, в эякуляте содержится секрет только тех долек простаты, выводные протоки которых

свободны, а из наиболее пораженных долек секрет нужно выдавливать механически – как из-за атонии их гладкой мускулатуры, так и по причине гнойно-некротических пробок. По разным причинам не всегда при массаже удается получить секрет. Так может произойти при фиброзе или склерозе простаты, после прошедшей накануне эякуляции (поэтому эякулят для исследования собирают после того, как получен секрет), при выраженной болезненности железы. В таком случае больному предлагают помочиться небольшой порцией непосредственно после пальцевого ректального исследования и рассматривают полученный смыв как аналог секрета предстательной железы. Полученный секрет помещают на предметное стекло и накрывают каплю покровным стеклом, после чего препарат направляют в лабораторию для световой микроскопии. Другую каплю собирают в стерильную пробирку и немедленно отправляют в бактериологическую лабораторию. Для получения достоверных результатов между забором материала и посевом должно пройти не более часа. Следующую (третью) каплю аккуратно размазывают по стеклу и оставляют для подсыхания – этот препарат будет впоследствии окрашен по Граму. После чего из мочеиспускательного канала берут соскоб для ДНК-диагностики с использованием метода полимеразной цепной реакции (ПЦР) внутриклеточных инфекций и вирусов, передаваемых половым путем. Этот материал можно заморозить, однако следует помнить, что после размораживания он должен быть срочно запущен в диагностический процесс, повторное замораживание недопустимо. Повторим: если секрет не получен, для всех тестов используют первые капли мочи, выпущенной после массажа предстательной железы.

5. *Анализ эякулята*. Пиоспермия (абсолютно число лейкоцитов в 1 мл эякулята более 1 млн) характерна для туберкулеза и свидетельствует о распространении специфического воспаления на семенные пузырьки. Также может служить дифференциально-диагностическим критерием: при неспецифическом простатите везикулит развивается редко.

6. *Бактериологические исследования с определением чувствительности выявленной флоры к антибактериальным препаратам*. Культуральный метод – метод посева диагностического материала на питательные среды – является основным методом выделения МБТ при туберкулезе внелегочной локализации. Разные лаборатории применяют различные среды: Левенштейна – Йенсена, Петраньяни, Гельберга, Финна, Мордовского (среда «Новая»), Аникина (А-6 и А-9), Попеску и др. Наиболее широкое распространение получил набор из 2 яичных сред: Левенштейна – Йенсена и Финна-II.

Для непрямого определения лекарственной чувствительности МБТ используют: метод про-

порций, предложенный в 1963 г. G. Canetti, N. Rist и J. Grosset и детализированный в 1985 г. G. Middlebrook и M. L. Cohn; метод коэффициента устойчивости, разработанный в 1961 г. D. A. Mitchison et al.; метод абсолютных концентраций на плотных и жидких средах, модифицированный в 1970 г. Gr. Meissener.

Современным методом культуральной диагностики туберкулеза является посев диагностического материала на жидкие питательные среды с использованием автоматизированных систем культивирования, например Bactec MGIT 960. Система Bactec MGIT (Mycobacteria Growth Indicator Tube) 960 относится к разработкам высоких технологий и предназначена для ускоренной бактериологической диагностики туберкулеза и определения чувствительности МБТ к препаратам первого ряда и некоторым препаратам второго ряда. Культивирование микроорганизмов проводят в специальных пробирках с жидкой питательной средой на основе модифицированной среды Middlebrook 7H9. Для стимуляции роста микобактерий и подавления роста посторонней микрофлоры используют ростовые добавки и смесь антибиотиков. Регистрацию роста микроорганизмов осуществляют оптически. В ее основе лежит флуоресценция, возникающая при потреблении кислорода в процессе роста микобактерий. Кислородзависимый флюорохромный краситель содержится на дне специальной пробирки и покрыт слоем силикона. Изначально концентрация кислорода в среде достаточно велика, что вызывает гашение флуоресценции. Размножение микобактерий приводит к потреблению кислорода в пробирке и снижению его концентрации, что вызывает усиление свечения при облучении ультрафиолетовым светом. Регистрация происходит автоматически датчиками, встроенными в прибор.

Использование автоматических систем позволяет сократить сроки выявления возбудителя туберкулеза до 14 дней, а также проводить быструю идентификацию *M. tuberculosis complex* и определять лекарственную чувствительность микобактерий. Технологически возможно исследование эякулята и секрета простаты на Bactec MGIT 960.

Молекулярно-генетические методы основаны на применении ПЦР. После получения положительного сигнала в ускоренных системах культивирования микобактерий типа Bactec идентификация *M. tuberculosis complex* с помощью ПЦР может быть проведена в течение 3 ч. Применяемые в настоящее время тест-системы на основе ПЦР позволяют также быстро определить *M. avium* и *M. intracellulare* и другие медленно растущие виды микобактерий, имеющих клиническое значение, а также дифференцировать *M. bovis* (BCG) от вирулентных видов [19].

По данным ННИИТ за 10 месяцев 2013 г. культивирование дериватов мужских половых желез

на плотных яичных средах роста МБТ не выявило. Это вполне объяснимо: в клинику пациенты поступают, уже пройдя многократные курсы лечения антибиотиками, в том числе фторхинолонами и амикацином, что не может не сказаться негативно на высеваемости МБТ. В то же время культивирование на жидких питательных средах с использованием методики Bactec MGIT 960 доказало присутствие МБТ в секрете простаты в 3,3% случаев, и у 1,5% больных МБТ была обнаружена с помощью этого метода в эякуляте. Эффективность выявления МБТ с использованием метода GeneXpert в эякуляте оказалась еще выше и достигла 12,5%. Повторим, у всех этих пациентов стандартные посева дали отрицательные результаты. То есть микобактерия в патологическом материале присутствовала, но в силу неоптимальной предшествующей терапии потеряла способность к росту на плотных яичных средах, применяемых в большинстве лабораторий. И если бы материал не был исследован с помощью методов Bactec и GeneXpert, бактериологическая верификация диагноза была бы невозможна.

Диагностическая система GeneXpert была разработана фирмой Cepheid (Sunnyvale, CA, USA) для быстрой идентификации возбудителя сибирской язвы. Методика предполагает использование специальных картриджей; диагностическое устройство самостоятельно проводит очищение, концентрацию, определение и идентификацию таргетной ДНК в биологическом материале. В декабре 2010 г. ВОЗ одобрила этот полностью автоматизированный тест амплификации нуклеиновой кислоты (Xpert Mtb/Rif) для одновременного выявления МБТ и определения ее устойчивости к рифампицину. Пилотные исследования показали высокую чувствительность и специфичность этого теста у больных внелегочным туберкулезом (в среднем 86,9 и 99,7% соответственно) [18, 20].

Следует отметить, что и ставшее стандартным исследование патологического материала у больных уротуберкулезом высокоэффективно. Чувствительность этого метода составляет 95,6%, а специфичность достигает 98,1% [12].

7. *Ультразвуковое исследование (УЗИ) почек.* Поскольку туберкулез простаты в 79% сочетается с туберкулезом почек, а при хроническом простатите почки интактны, обнаружение ретенции чашечно-лоханочной системы или, тем более, деструкции паренхимы почек свидетельствуют в пользу туберкулезной этиологии воспаления простаты.

8. *Трансректальное ультразвуковое исследование простаты с дотлерографией.* Туберкулез простаты приводит к нарушениям ее структуры в виде участков повышенной и пониженной эхогенности, наличия гипер- и гипоехогенных включений, диагностируемых во время ТРУЗИ. Причем при хроническом простатите поражается преимущественно

но периферическая зона, а туберкулез захватывает и периферическую, и центральную. Туберкулез простаты к тому же в полтора раза чаще сопровождается развитием простатолитиаза, чем неспецифический простатит. В данном случае можно интерпретировать картину кальциноза железы как обызвествление туберкулезных очагов [5].

При оценке гемодинамики и васкуляризации предстательной железы методом ультразвуковой доплерографии обнаружено, что для туберкулеза простаты характерны более резкое снижение пиковых, диастолических, средних линейных объемных скоростей кровотока, уменьшение плотности сосудистого сплетения как в центральной, так и в периферической зонах железы. У больных хроническим неспецифическим простатитом нарушения кровообращения регистрировали преимущественно в периферической зоне простаты. При аденоме предстательной железы, напротив, скорость объемного кровотока в сосудах, проходящих в зоне гиперплазии простаты, увеличена.

Показатели линейной пиковой скорости кровотока ниже 5,8 см/с, линейной динамической скорости кровотока 2,20 см/с, линейной средней скорости кровотока 4,00 см/с, пульсационного индекса выше 1,60 у. е., индекса резистентности выше 0,8 у. е., объемной скорости кровотока 0,009 л/мин, плотности сосудистого сплетения ниже 0,5 сосуд/см свидетельствуют о возможном туберкулезном поражении органов половой системы. Полученные результаты позволяют рассматривать УЗИ простаты, дополненное доплерографией, как скрининговый метод по отношению к туберкулезу предстательной железы [4, 5].

9. *Биопсия простаты* с патоморфологическим и бактериологическим исследованием биоптатов, а также с проведением ДНК-диагностики. В настоящее время широкое распространение получила биопсия простаты [17]. Этот метод исследования показан при инфильтративном туберкулезе предстательной железы; подтверждает диагноз в случае обнаружения специфических патоморфологических признаков или активного параспецифического воспаления при наличии других данных, свидетельствующих за туберкулез. Оценили роль биопсии простаты в ранней диагностике туберкулеза предстательной железы на основе анализа историй болезни 93 пациентов с высокой вероятностью туберкулеза простаты [13]. Наиболее частые жалобы – боль (96,8%), дизурия (79,6%); в лабораторных тестах у 73,1% пациентов выявлена олиоспермия, у 51,6% – гемоспермия. Болели туберкулезом ранее 37,6%, у 34,4% имелся активный туберкулез иных локализаций в момент обследования. Все они были подвергнуты трансректальной биопсии простаты под ультразвуковым наведением при помощи автоматического биопсийного пистолета. Биоптаты направляли на бактериологическое, патоморфологическое исследование и ПЦР-диагностику.

С помощью метода ПЦР наиболее часто в биоптатах была выявлена ДНК HPV – в 10,7% случаев, *Ureaplasma* – в 2,2%. Рост МБТ был получен у 6,9% пациентов. Гистологически в 94,6% случаев присутствовало воспаление, в 65,6% – фиброз, в 9,7% – интраэпителиальная неоплазия. У 5,4% больных при патоморфологическом исследовании биоптатов диагностировали рак, у 24,7% – туберкулез простаты. Таким образом, суммарная эффективность биопсии простаты в дифференциально-диагностическом комплексе составила 31,6% [13].

Наглядный вариант патоморфологической картины туберкулеза предстательной железы представлен на рис. 2. Хотим подчеркнуть, что биопсия противопоказана при кавернозном туберкулезе предстательной железы, так как может развиваться «путевая инфекция» и может быть спровоцирована генерализация туберкулеза. Отсюда следует логичный вывод, что первоначально должна быть выполнена уретрография. Важно иметь в виду, что обнаружение фиброза не является признаком перенесенного нелеченного туберкулеза, так как самопроизвольное излечение туберкулеза всегда происходит через полное рассасывание или обызвествление очагов.

10. *Восходящая уретропростатография*. Восходящая уретропростатография – крайне важный метод в диагностике туберкулеза предстательной железы, однако информативен только при наличии каверн простаты; инфильтративная форма процесса рентгенологических признаков не имеет. В качестве иллюстрации приводим несколько снимков больных кавернозным туберкулезом предстательной железы (рис. 3, 4).

11. *Провокационные пробы* с подкожным введением 50 ТЕ туберкулина и исследованием секрета простаты и эякулята через 24 и 48 ч с использованием всего спектра бактериологических техник [10].

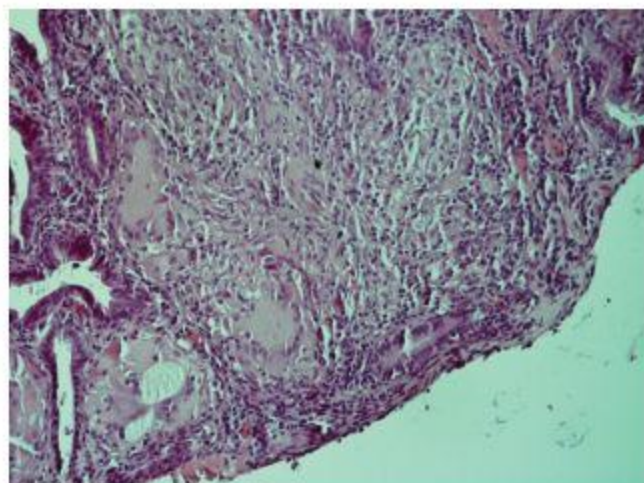


Рис. 2. Туберкулезная гранулема (клетка Пирогова – Лангханса) в ткани предстательной железы. Гематоксилин-эозин, $\times 100$

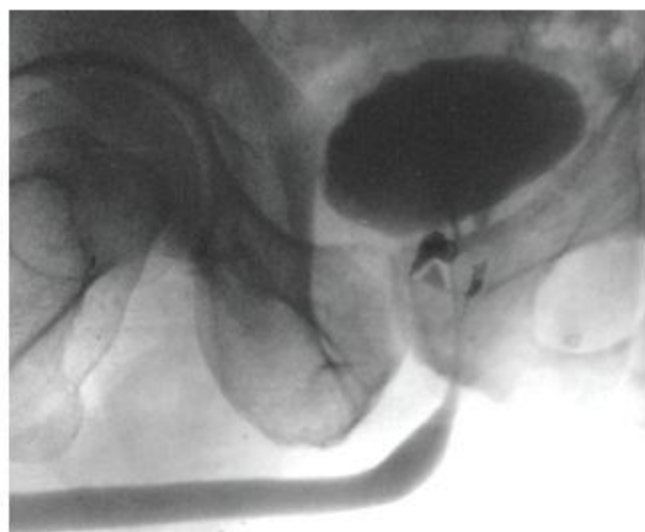


Рис. 3. Кавернозный туберкулез простаты

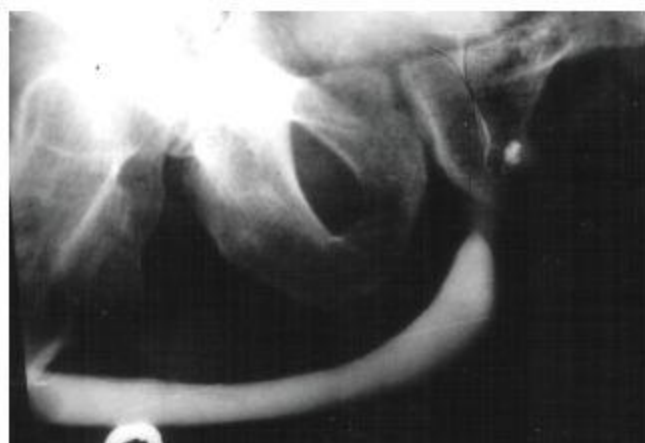

Рис. 4. Одиночная каверна предстательной железы

12. *Терапия ex juvantibus*. Если не удалось получить убедительных данных за туберкулез, но сомнения остаются, показано проведение терапии *ex juvantibus* – вначале первого, а затем второго типа. Методики подробно описаны в соответствующих руководствах [3, 10, 14].

Таким образом, верификация диагноза туберкулеза предстательной железы может быть достигнута патоморфологически, бактериологически, по совокупности эпидемических и клинико-лабораторных данных, а в случае формирования каверн – рентгенологически.

Заключение

Туберкулез половых органов мужчин не имеет абсолютно никаких патогномоничных симптомов. Рекомендуем следующий простейший алгоритм ведения больного простатитом или эпидидимитом.

I. Целенаправленный сбор анамнеза. Указания на перенесенный ранее туберкулез, контакт с больными, наличие в семье ребенка с гиперергической реакцией на пробу Манту должны насторожить в

отношении уротуберкулеза. Бесплодный брак – также повод для обследования больного на туберкулез.

II. Комплексное обследование при первичном обращении: выполнение трехстаканной пробы, посев секрета. В случае рецидивирующего течения показана ретроградная уретрография. Наличие одновременно пиелонефрита, простатита и эпидидимита, особенно двустороннего или со свищом, делает диагноз туберкулеза высоковероятным.

III. Не проводить лечение недообследованного больного антибиотиками, обладающими туберкулостатическим действием (фторхинолоны, амикацин, рифампицин).

IV. При наличии подозрений как можно раньше направить на консультацию к фтизиоурологу максимально доступной высшей квалификации.

V. Своевременное распознавание и адекватная терапия позволяют в большинстве случаев исцелить такое сложное, ранее практически безнадежное заболевание, как туберкулез предстательной железы, и достичь успеха в лечении туберкулезного орхоэпидидимита консервативно, вдвое сократить потребность в хирургическом вмешательстве.

ЛИТЕРАТУРА

1. Афонин А. В., Перецманас Е. О., Топоркова Е. Е. и др. Туберкулезная инфекция, как инфекция, передаваемая половым путем // Вестн. последиплом. мед. образов. – 2006. – № 3-4. – С. 69-71.
2. Камышан И. С. Руководство по туберкулезу урогенитальных органов. – Киев, 2003. – 212 с.
3. Кульчаева Е. В. Терапия «ex juvantibus» в дифференциальной диагностике туберкулеза мочеполовой системы // Пробл. туб. – 2001. – № 2. – С. 29-31.
4. Кульчаева Е. В. Трудности диагностики туберкулеза мочеполовой системы. – Новосибирск: Юштер, 2004. – 103 с.: илл.
5. Кульчаева Е. В., Куксин В. М., Брижатюк Е. В. Ультразвуковая диагностика туберкулеза предстательной железы // Актуал. вопр. диагностики и лечения туб.: науч. тр. Всерос. конф. – СПб., 2005. – С. 122-124.
6. Кульчаева Е. В., Краснов В. А. Избранные вопросы фтизиоурологии. – Новосибирск: Наука, 2010. – 142 с., [0,25] л. вкл.
7. Кульчаева Е. В., Неймарк А. И. Простатит. Диагностика и лечение: руководство – М.: ГЭОТАР-Медиа, 2010. – 256 с.: ил. (библиотека врача-специалиста).
8. Кульчаева Е. В., Азизов А. П., Брижатюк Е. В. и др. Сравнительное изучение эффективности 2-, 3- и 4-стаканного тестов у больных хроническим простатитом // Урология. – 2011. – № 6. – С. 57-61.
9. Левашев Ю. Н., Мушкет А. Ю., Гришко А. Н. Внепочечный туберкулез в России: официальная статистика и реальность // Пробл. туб. – 2006. – № 11. – С. 3-6.
10. Урология: Национальное руководство / под ред. Н. А. Лопаткина. – М.: ГЭОТАР-медиа, 2009. – 1022 с. (серия «Национальные руководства»).
11. Хомяков В. Т. Низкодозированное лазерное излучение в комплексном лечении полового туберкулеза у мужчин: Автореф. дис. ... канд. мед. наук. – Новосибирск, 1995.

12. Aslan G., Doruk E., Emekdağ G. et al. Isolation and identification of *Mycobacterium tuberculosis* from the urine samples by conventional and molecular methods // Bulletin of microbiology – 2007. – Vol. 41, № 2. – P. 185-192.
13. Brizhatyuk E., Baranchukova A., Kulchavenya E. Transrectal ultrasound guided biopsies in diagnostics of prostate tuberculosis // Europ. Resp. J. – 2008. – Vol. 32. – Suppl. 52. abs. 2446.
14. Kulchavenya E., Kim C. S. Male genital tuberculosis. In: Naber K. G., Schaeffer A. J., Heyns C. F. (eds.) International Consultation on Urogenital Infections. Stockholm, Sweden, March. European Association of Urology – International Consultation on Urological Diseases, Edition 2010, Arnhem, The Netherlands, ISBN: 978-90-79754-41-0, p. 877-891.
15. Kulchavenya E., Azizoff A., Brizhatyuk E. Improved diagnostics of chronic inflammatory prostatitis // Minerva Urol Nephrol. – 2012. – Vol. 64. – P. 273-278.
16. Kulchavenya E., Chul-Sung Kim, Bulanova O. Male genital tuberculosis: epidemiology and diagnostic // World. J. Urol. – 2012. – Vol. 30. – P. 15-21.
17. Lee Y., Huang W., Huang J. et al. Efficacy of chemotherapy for prostatic tuberculosis—a clinical and histologic follow-up study // Urology. – 2001. – Vol. 57, № 5. – P. 872-877.
18. Tortoli E., Russo C., Piersimoni C. et al. Clinical validation of Xpert MTB/RIF for the diagnosis of extrapulmonary tuberculosis // Eur. Respir. J. – 2012. – Vol. 40. – P. 442-447.
19. Weyer K., Mirzayev F., Migliori G. B. et al. Rapid molecular TB diagnosis: evidence, policy-making and global implementation of Xpert(R)MTB/RIF // Eur. Respir. J. – 2012. – Vol. 42, № 1. – P. 252-271. doi: 10.1183/09031936.00157212. Epub 2012 Nov 22.
20. Zhang L., Xu W., Cui Z. et al. A Novel Method of Identifying *Mycobacterium tuberculosis* Beijing Strains by Detecting SNPs in Rv0444c and Rv2629. Curr Microbiol; Nov 12. [Epub ahead of print]

ДЛЯ КОРРЕСПОНДЕНЦИИ:

Кульчавеня Екатерина Валерьевна
ФГБУ «ННИИТ» Минздрава России,
доктор медицинских наук, профессор,
главный научный сотрудник.
630040, г. Новосибирск, ул. Охотская, д. 81а.
Тел.: 8 (383) 203-79-89.
E-mail: urotub@yandex.ru

Поступила 10.02.2014