

## СЛУЧАЙ ЭФФЕКТИВНОГО КОМПЛЕКСНОГО ЛЕЧЕНИЯ ДВУСТОРОННЕГО ФИБРОЗНО-КАВЕРНОЗНОГО ТУБЕРКУЛЕЗА ЛЕГКИХ

Г. Ю. МАРФИНА, К. Б. ВЛАДИМИРОВ, Г. Г. КУДРЯШОВ, Е. В. ИСТОМИНА, А. О. АВЕТИСЯН

ФГБУ «Санкт-Петербургский НИИ фтизиопульмонологии» МЗ РФ, Санкт-Петербург, Россия

Представлен случай успешного лечения пациентки 42 лет, страдавшей двусторонним фиброзно-кавернозным туберкулезом легких с полным разрушением левого легкого, постоянным бактериовыделением, с широкой лекарственной устойчивостью возбудителя. Лечение затруднялось плохой переносимостью применяемых противотуберкулезных препаратов.

Проведены многоэтапное хирургическое лечение с сочетанием резекционных и коллапсохирургических вмешательств, индивидуальный подбор противотуберкулезных препаратов и их дозировки в сочетании с патогенетической терапией.

Достигнуты устойчивая стабилизация туберкулезного процесса, прекращение бактериовыделения, закрытие полостей распада.

**Ключевые слова:** туберкулез, широкая лекарственная устойчивость микобактерий туберкулеза, хирургическое лечение, противотуберкулезная терапия, клиническое излечение

**Для цитирования:** Марфина Г. Ю., Владимиров К. Б., Кудряшов Г. Г., Истомина Е. В., Аветисян А. О. Случай эффективного комплексного лечения двустороннего фиброзно-кавернозного туберкулеза легких // Туберкулёз и болезни лёгких. – 2017. – Т. 95, № 3. – С. 62-68. DOI: 10.21292/2075-1230-2017-95-3-62-68

## CLINICAL CASE OF EFFECTIVE HOLISTIC TREATMENT OF BILATERAL FIBROUS CAVERNOUS PULMONARY TUBERCULOSIS

G. YU. MARFINA, K. B. VLADIMIROV, G. G. KUDRYASHOV, E. V. ISTOMINA, A. O. AVETISYAN

St. Petersburg Research Institute of Phthiisopulmonology, St. Petersburg, Russia

The article describes the clinical case of successful treatment of a 42 year old female patient suffering from bilateral fibrous cavernous pulmonary tuberculosis with fully destroyed left lung, persistent bacillary excretion and extensive drug resistance. The treatment was complicated by poor tolerance of the used anti-tuberculosis drugs.

Multiple surgeries were applied combined with resection and collapse interventions; anti-tuberculosis drugs and their doses were prescribed individually to this patients and supplemented by adjuvant therapy.

The course of the disease stabilized, sputum converted and cavities were healed.

**Key words:** tuberculosis, extensive drug resistance of tuberculous mycobacteria, surgical treatment, anti-tuberculosis therapy, clinical cure

**For citations:** Marfina G. Yu., Vladimirov K. B., Kudryashov G. G., Istomina E. V., Avetisyan A. O. Clinical case of effective holistic treatment of bilateral fibrous cavernous pulmonary tuberculosis. *Tuberculosis and Lung Diseases*, 2017, Vol. 95, no. 3, P. 62-68. (In Russ.) DOI: 10.21292/2075-1230-2017-95-3-62-68

Лечение фиброзно-кавернозного туберкулеза легких (ФКТЛ) является трудной задачей, несмотря на успехи современной фтизиатрии и хирургии [6, 17, 21]. В случае формирования ФКТЛ эффективность консервативного лечения не превышает 3-7%, особенно при лекарственной устойчивости микобактерий туберкулеза (ЛУ МБТ) [3, 16]. Весьма распространенным является мнение о том, что хирургическое лечение улучшает перспективы дальнейшего излечения, в основном у пациентов с односторонним поражением [6, 7].

Лечение пациентов с двусторонним ФКТЛ тем сложнее, чем больше распространенность поражения легких и шире спектр ЛУ МБТ [9, 10, 15, 20]. Применение стандартных режимов химиотерапии у пациентов с наличием ЛУ МБТ в случае рецидива заболевания позволяет добиться эффекта не более чем в 58,8% случаев [2, 3, 8]. Применение более агрессивных индивидуальных схем не повышает эффективность лечения, но вызывает усиление побочных эффектов и, как следствие, прекращение

противотуберкулезного лечения [1]. Так, по данным литературы, в результате интенсивной химиотерапии в стационаре у пациентов развились те или иные побочные реакции в 60-80% случаев. При этом развитие у пациентов двух побочных реакций и более на препараты второго ряда достоверно являлось фактором, затрудняющим абациллирование [10, 12, 13, 19].

Плохая переносимость противотуберкулезной терапии вынуждает пациентов отказываться от приема препаратов, что ведет к дальнейшему прогрессированию заболевания, способствует расширению спектра ЛУ МБТ, а также осложняет применение хирургических методов лечения, делая излечение такого больного почти невозможным [4, 5, 14, 18, 22].

Следовательно, при подборе противотуберкулезной терапии требуется тщательный анализ сопутствующей патологии, анамнеза, а также использование всех возможностей применения противотуберкулезных препаратов, к которым МБТ чувствительны, включая применение высоких доз назначаемых препаратов [11].

Пациентка К. (42 года) проходила стационарное лечение в ФГБУ «СПб НИИФ» Минздрава России с 15.10.13 г. по 14.05.2014 г.

Поступила с диагнозом: двусторонний ФКТЛ в фазе инфильтрации и обсеменения; разрушенное левое легкое; МБТ(+); широкая лекарственная устойчивость (ШЛУ) МБТ (S, H, R, E, K, Pa, OfI, Cap).

Из анамнеза: на момент обращения в институт больна туберкулезом 15 лет. Туберкулезный контакт не установлен. Туберкулез выявлен при обращении в противотуберкулезный диспансер в 1998 г. Социально благополучна, до болезни длительное время работала массажистом. Мотивация к излечению высокая.

Получала противотуберкулезную терапию по I режиму по поводу инфильтративного туберкулеза верхней доли левого легкого. Отмечалась положительная динамика с частичным рассасыванием и уплотнением очагов, формированием туберкулемы верхней доли левого легкого. В 2001 г. выполнено оперативное вмешательство в объеме атипичной резекции S<sub>1-2</sub> левого легкого. Послеоперационный период протекал без особенностей, продолжено лечение по I режиму с переводом в III группу диспансерного учета. В 2004 г. пациентка снята с учета.

Через год зарегистрирован рецидив заболевания в виде инфильтративного туберкулеза оперированного левого легкого с отсутствием бактериовыделения на момент обращения. Лечилась стационарно и амбулаторно по I режиму. Течение заболевания было волнообразным. Противотуберкулезную терапию переносила плохо, с развитием нежелательных побочных реакций 3-й и 4-й степени. В связи с этим лечение проводилось короткими курсами по 3-4 мес. с периодической отменой терапии на разных сроках. К 2008 г. была достигнута относительная стабилизация процесса, в связи с чем пациентка воздержалась от дальнейшего лечения и до 2012 г. его не проводила. В январе 2012 г. отмечалось значительное ухудшение состояния с резким снижением массы тела, появлением лихорадки и бактериовыделения, отрицательной рентгенологической динамикой с формированием двустороннего фиброзно-кавернозного туберкулеза легких. Госпитализирована в феврале 2012 г. Лечилась стационарно в течение 9 мес. По данным исследования мокроты установлена множественная лекарственная устойчивость МБТ (S, R, K, E, Pt) (17.09.2012 г.). Назначено лечение по IV режиму с учетом массы тела (45 кг) в объеме H (0,45), Lfx (0,5), Z (1,25), Cs (0,75), E (1,2). В этот период дополнительно обследована, установлен диагноз: хронический обструктивный бронхит, смешанный тип, дыхательная недостаточность 2-3-й ст.; легочная гипертензия, кардиомиопатия смешанного генеза, сердечная недостаточность 1-й ст.; вегетососудистая дистония по гипотоническому типу, хронический гастрит в фазе ремиссии, хронический пиелонефрит в фазе ремиссии; хроническая почечная недостаточность 0-1-й ст. Далее лечилась амбулаторно.

Химиотерапию по IV режиму проводили в течение 3 мес. В связи с плохой переносимостью терапии по окончании 3 мес. пациентка изменила объем и дозы рекомендуемого лечения и далее курсами в 1-2 мес. лечилась по схеме H (0,3); Z (1,0); Cs (0,25); Pas (6,0) в течение 9 мес., затем прекратила прием препаратов в связи с постоянным проявлением нежелательных побочных реакций. На этом фоне отмечалась дальнейшая отрицательная клинико-рентгенологическая динамика, 08.07.2013 г. установлена ШЛУ МБТ (S<sub>10</sub>, H<sub>1</sub>, K<sub>30</sub>, E<sub>25</sub>, Ofx<sub>2</sub>, Cm<sub>30</sub>). К моменту поступления в клинику института в 2013 г. терапию не принимала уже 4 мес. из-за плохой переносимости.

При поступлении в клинику общее состояние пациентки тяжелое. Резко выражены симптомы интоксикации, повышение температуры тела до 39,0°C, дефицит массы тела (индекс массы тела 17,7). Индекс коморбидности Чарльсона составил 5 баллов. Имело место массивное бактериовыделение (103 КУМ в 100 п/зр) (08.07.2013 г.).

В стационаре проведено комплексное обследование с использованием лабораторных, рентгенологических, бактериологических, функциональных, эндоскопических и УЗ-исследований. С целью оценки качества жизни в процессе лечения использовали опросник 36-Item Short Form Survey.

В результате исследований получены следующие данные.

В клиническом анализе крови: гемоглобин – 137 г/л, эритроциты –  $5,26 \times 10^{12}$ /л, лейкоциты –  $8,5 \times 10^9$ /л, СОЭ – 25 мм/ч.

По данным лекарственной чувствительности методом абсолютных концентраций (R – устойчивость, S – чувствительность): стрептомицин 10 мкг/мл – R, изониазид 1,0 мкг/мл – R, изониазид 10,0 мкг/мл – S, рифампицин 40,0 мкг/мл – R, этамбутол 5 мкг/мл – R, этионамид 30 мкг/мл – R, канамицин – R, амикацин 30 мкг/мл – S, офлоксацин 2,0 мкг/мл – R, капреомицин 30 мкг/мл – S, пиперазидин 100 – R.

МБТ выявлены в мокроте методом бактериоскопии (3-5 КУМ в 300 п/зр) и методом посева (16.10.2016 г.).

По данным обзорной рентгенографии органов грудной клетки: левое легкое полностью разрушено, у нижнего полюса каверны, над диафрагмой небольшое количество жидкости. В S<sub>1-2</sub> правого легкого видна полость каверны 2,8 × 2,3 см, вокруг очаги и тяжистый пневмосклероз.

Жизненная емкость легких весьма значительно снижена, по оценке функции внешнего дыхания – резкие нарушения проходимости дыхательных путей. Жизненная емкость легких 56%, объем форсированного выдоха за 1-ю с (ОФВ<sub>1</sub>) – 50%.

При проведении фибробронхоскопии выявлены рубцовые стенозы 2-й степени правого верхнедолевого и левого верхнедолевого бронхов, стеноз 1-й степени левого нижнедолевого бронха за счет перибронхиального фиброза.

По сцинтиграфии легких: капиллярный кровоток во всем левом легком отсутствует (0,3% суммарного). Диффузно-очаговое снижение кровотока в правом легком.

Спиральная компьютерная томография органов грудной клетки выявила наличие разрушения левого легкого с наличием гемоторакса и уменьшением объема, в правом легком – в  $S_2$  каверна  $2,3 \times 2,3 \times 2,1$  см, толщиной стенок 3-4 мм, с выраженным перикавитарным валом. В  $S_6$  – тонкостенная каверна  $1,4 \times 1,3 \times 2,3$  см, очаги бронхогенного обсеменения – в средней доле  $S_6$ ,  $S_8$ , инфильтраты без признаков распада – в  $S_3$ ,  $S_6$ , полиморфные очаги разного калибра. Заключение: ФКТЛ обоих легких с отсевами; разрушенное левое легкое (рис. 1).

Эзофагогастродуоденоскопия выполнена 22.10.2013 г., которая выявила хронический атрофический гастрит.

По данным УЗИ органов брюшной полости (22.10.2013 г.): диффузные изменения печени и поджелудочной железы; дискинезия желчевыводящих путей; нарушение солевого обмена.

На основании полученных данных установлен диагноз: двусторонний ФКТЛ в фазе инфильтра-

ции и тотального обсеменения правого легкого. Рецидив (2005 г.). Состояние после атипичной резекции  $S_{1-2}$  левого легкого, выполненной в 2001 г. Разрушенное левое легкое. МБТ(+), ШЛУ МБТ (SHREKPaOfCap).

Осложнение: дыхательная недостаточность 2-й стадии; вторичная кардиомиопатия (142.8), НК 1.

Сопутствующий диагноз: хронический обструктивный бронхит 3-й стадии, смешанная форма, ВСД по смешанному типу, хронический гастрит вне обострения, белково-энергетическая недостаточность умеренной степени.

Подбор консервативного лечения представлял значительные трудности в связи с плохой переносимостью противотуберкулезной терапии. Например, даже однократный прием 0,3 г изониазида в виде монотерапии вызывал диплопию, резко выраженную полинейропатию и судорожный синдром. Побочные эффекты, возникающие у больной в связи с приемом химиопрепаратов, представлены в табл. 1. Оценка нежелательных побочных реакций проводилась согласно принятой в международной практике пятибалльной шкале оценки (выраженность нежелательных реакций

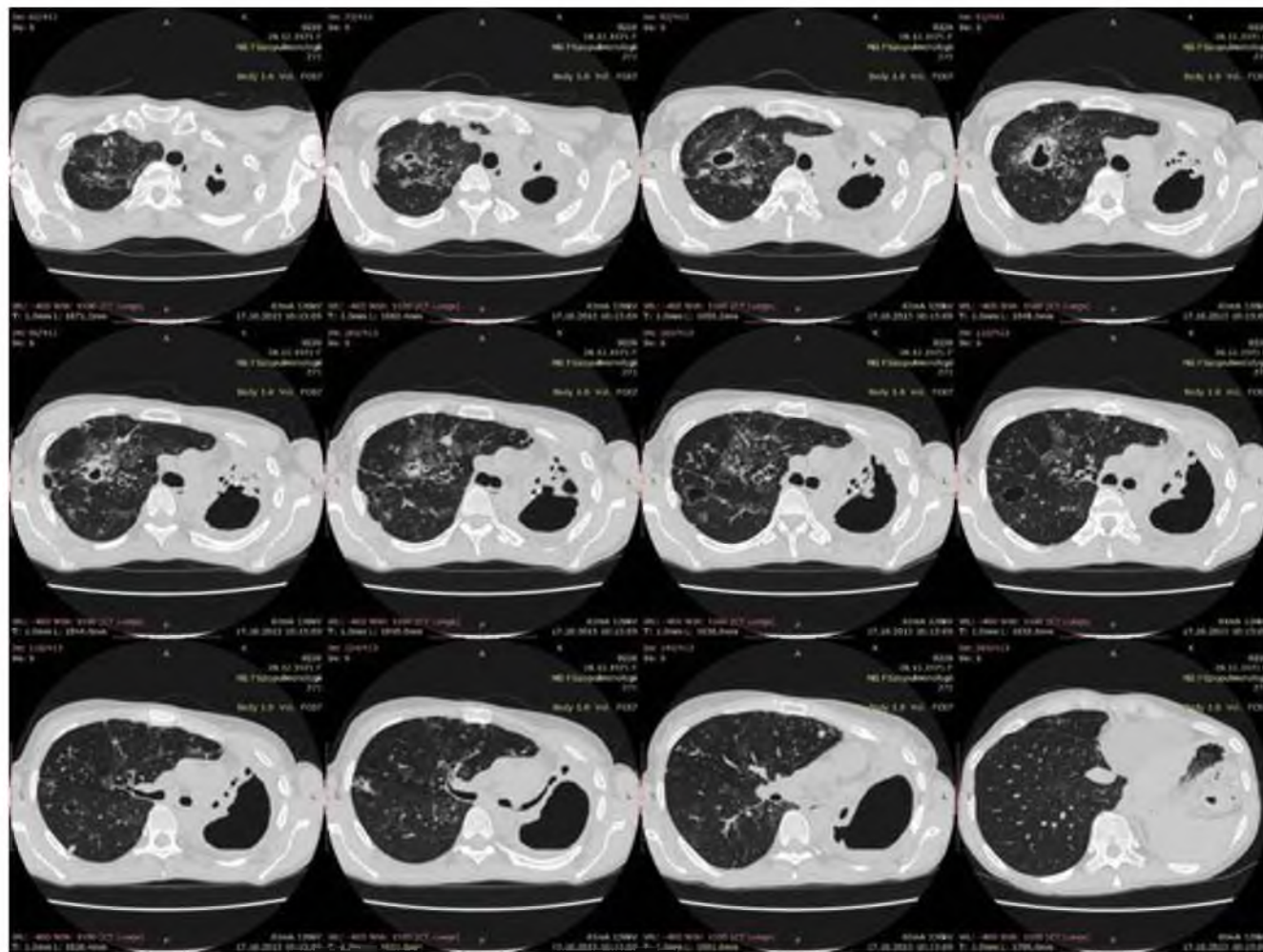


Рис. 1. Спиральная компьютерная томография органов грудной клетки (17.10.2013 г.)

Fig. 1. Spiral computer tomography of the chest (17.10.2013)

Cancer Therapy Evaluation program, version 4.0 от 14.06.2010 г.).

Период подбора противотуберкулезной терапии составил 1 мес. В этот период наблюдалось прогрессирование заболевания с выраженной отрицательной клинико-рентгенологической динамикой. Несмотря на закрытие полости распада в S<sub>6</sub> правого легкого, диагностированы увеличение размеров каверны верхней доли правого легкого, появление новых очагов отсева во всех его долях, инфильтрата в S<sub>10</sub> (рис. 2). Отмечалось усиление симптомов интоксикации, к которым присоединились эпизоды легочного кровотечения I степени, остановленного консервативно (2 эпизода), также выявлено умеренное повышение печеночных трансаминаз (АЛТ – до 86 ед., АСТ – 105 ед.).

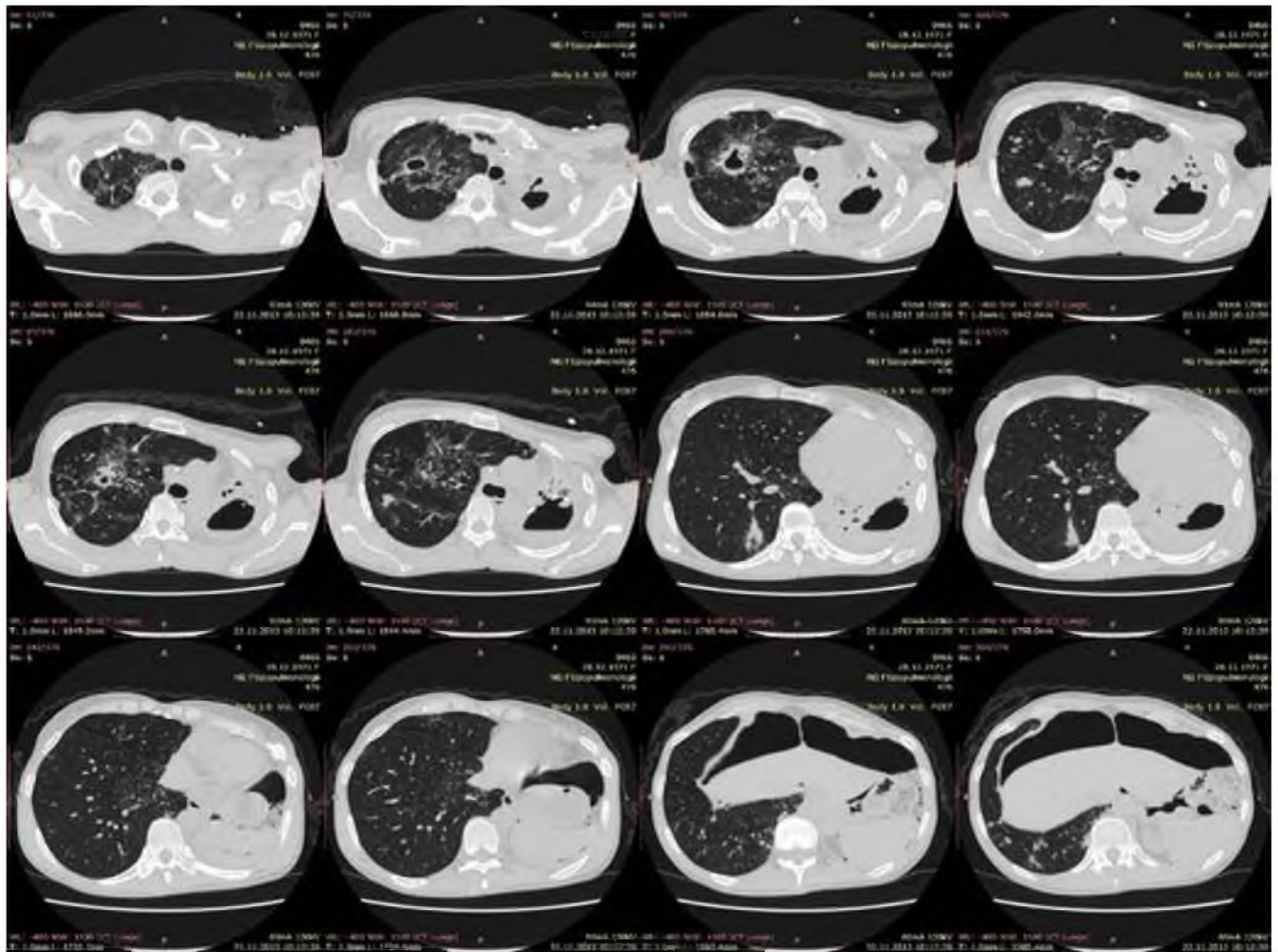
На основе индивидуального подбора противотуберкулезной терапии у больной проводили комплексное лечение с коррекцией имеющихся нарушений дыхательной, сердечно-сосудистой систем и функции печени.

После получения данных о лекарственной устойчивости, по результатам которой была сохранена чувствительность к изониазиду в высоких дозах, с учетом

**Таблица 1.** Нежелательные побочные реакции на противотуберкулезные препараты у пациентки К.

**Table 1.** Unfavorable side effects to anti-tuberculosis drugs in patient K.

Препараты чувствительного спектра	Описание нежелательных побочных реакций на препараты	Степень тяжести нежелательных побочных реакций	Назначение
H10	Тремор, диплопия, судороги, периферическая полинейропатия	3	На фоне приема витамина В <sub>6</sub>
Z	Выраженная артралгия, крапивница	4	Отменен через 12 дней
Cs	Периферическая полинейропатия, тремор, диплопия, судороги, депрессия, помрачение сознания	4	Отменен через 2 дня
Pas	Тошнота, рвота, почечная недостаточность	3	Да
Cl	Тошнота	3	Да
Amox	Тошнота, рвота, дисбактериоз	4	Отменен через 2 дня
Imp	Тошнота	3	Да



**Рис. 2.** СКТ органов грудной клетки больной К. (22.11.2013 г.)

**Fig. 2.** SCT of chest of patient K. (22.11.2013)

переносимости препаратов больной было назначено лечение по индивидуальному режиму в следующем объеме: меронем (3,0 г), изониазид (0,9 г/сут), левофлоксацин (0,5 г/сут), клацид (0,5 г/сут), парааминосалициловая кислота (ПАСК) (8,0 г/сут). Лечение изониазидом в высоких дозах сочеталось с низкодозовой кортикостероидной терапией (проводили по модифицированной методике, предложенной Ю. М. Репиным [7]), а также с ежедневной коррекцией дыхательных и сердечно-сосудистых нарушений. Дальнейшее усиление терапии оказалось невозможным в связи с наличием ШЛУ МБТ, а также развитием нежелательных побочных эффектов 3-й и 4-й степени при приеме препаратов, к которым чувствительность МБТ была сохранена (табл. 1).

В результате проводимой терапии отмечена некоторая положительная динамика: температура тела нормализовалась, появился аппетит и увеличилась масса тела (с 42 до 47 кг), уменьшилась массивность бактериовыделения. Однако у больной продолжали повторяться эпизоды легочных кровотечений 1-й степени. Это происходило неоднократно с постепенным увеличением интенсивности кровотечения и сокращением длительности интервалов между ними (купировались консервативно). В связи с этим проведение предоперационного консервативного лечения было сокращено до 2,5 мес. Оперативное вмешательство в объеме левосторонней плевропневмонэктомии выполнено 28.01.2014 г. Во время операции отмечено наличие тотального мощного спаечного процесса с резким утолщением париетальной плевры до 3 см и уплотнением последней до хрящевидной консистенции с полным разрушением левого легкого, которое представляло собой единую полость фиброзной каверны с неровными стенками, размерами 12 × 15 × 8 см, с полным отсутствием легочной паренхимы.

Заживление первичным натяжением. Швы сняты на 11-е сут.

В раннем послеоперационном периоде отмечалось нарастание явлений легочно-сердечной недостаточности (до II-III ст.), которые удалось компенсировать к концу 1-го мес. после проведения операции. После этого больной начато проведение курса лечебного искусственного пневмоперитонеума (ПП) (еженедельно в течение 2 мес.). Выполнение эндоскопической клапанной бронхоблокации оказалось технически невозможным из-за конусовидного анатомического строения бронхов верхней доли правого легкого.

Для дальнейшей стабилизации туберкулезного процесса 01.04.2014 г. (через 4,5 мес. адекватной химиотерапии и через 2 мес. после левосторонней плевропневмонэктомии) выполнена коллапсирургическая операция на противоположной стороне легкого в объеме правосторонней экстраплевральной задневерхней 4-реберной торакопластики мини-доступом. Заживление первичным натяжением. Швы сняты на 11-е сут.

Так же, как и после первой операции, в послеоперационном периоде у пациентки наблюдались явления нарастания легочно-сердечной недостаточности, потребовавшие усиления кардиотропного лечения и проведения оксигенотерапии в первые 2 нед. после операции с отменой на этот период наложения ПП. Кроме того, через 2 нед. после операции у больной также развилась токсическая нефропатия с явлениями острой почечной недостаточности как осложнение химиотерапии, что потребовало коррекции доз противотуберкулезных препаратов и проведения дополнительной патогенетической и симптоматической терапии.

Несмотря на сложности послеоперационного периода, у больной отмечалась положительная клиничко-рентгенологическая динамика в виде стабилизации состояния, дальнейшего увеличения массы тела до 51 кг, исчезновения симптомов интоксикации, а также уменьшение выраженности симптомов сердечно-легочной недостаточности. Рентгенологически – уменьшение размеров каверны верхней доли правого легкого с частичным рассасыванием и уплотнением перикавитарной инфильтрации и очагов, закрытие каверны в S<sub>6</sub> и формирование туберкулем в нижней доле правого легкого. 14.05.2014 г., через 1,5 мес. после второй операции (правосторонняя экстраплевральная четырехреберная верхнезадняя торакомиопластика), больная переведена для дальнейшего лечения в туберкулезный санаторий. Состояние при выписке было удовлетворительное.

К январю 2015 г. (один год после плевропневмонэктомии и 10 мес. после правосторонней экстраплевральной торакомиопластики) у больной наблюдалось полное закрытие всех полостей распада единственного правого легкого. По данным обследования от декабря 2015 г.: рентгенологическая картина с дальнейшим рассасыванием инфильтративных изменений вокруг закрывшейся каверны верхней доли правого легкого.

К 01.04.2016 г. (28,5 мес. терапии, 26 мес. после плевропневмонэктомии и 2 года после торакопластики): состояние больной продолжает оставаться удовлетворительным. Имеется стойкое прекращение бактериовыделения (ни одного положительного посева и бактериоскопии в течение последних 22 мес.). Отмечено значительное улучшение показателей качества жизни по результатам опроса SF-36 [7] (табл. 2).

Больная получает противотуберкулезную терапию в следующем объеме: изониазид (0,9 г/сут), ле-

**Таблица 2. Результаты показателей качества жизни по результатам опроса SF-36**

*Table 2. Results of SF-36 health status survey evaluating life quality*

Годы	Физический компонент здоровья (%)	Психический компонент здоровья (%)
2013	32,34149 (%)	21,84659 (%)
2016	45,27464 (%)	52,58408 (%)

вофлоксацин (0,5 г/сут), кларитромицин (0,5 г/сут), ПАСК (8,0 г/сут).

### Заключение

Данное клиническое наблюдение – пример выбора тактики хирургического лечения, что должно быть выполнено своевременно, до появления признаков декомпенсации.

Неблагоприятный коморбидный фон у больных двусторонним ФКТЛ с наличием ШЛУ

может создавать значительные трудности в проведении как консервативного, так и хирургического лечения туберкулеза, требуя индивидуального подхода при назначении противотуберкулезной терапии и определении тактики и последовательности этапного хирургического лечения. Применение малоинвазивных технологий расширяет показания к хирургическому лечению и повышает вероятность благоприятного результата в случаях, ранее считавшихся неизлечимыми.

**Конфликт интересов.** Авторы заявляют об отсутствии у них конфликта интересов.

**Conflict of Interests.** The authors state that they have no conflict of interests.

### ЛИТЕРАТУРА

1. Баласаниянц Г. С., Суханов Д. С., Айзиков Д. Л. Побочные действия противотуберкулезных препаратов и методы их устранения: учеб. пособие. – СПб., 2011. – 88 с.
2. Васильева И. А. и др. Химиотерапия туберкулеза: проблемы и перспективы // Вестник Рос. акад. мед. наук. – 2012. – № 11. – С. 9-14.
3. Васильева И. А. и др. Отдаленные результаты применения стандартных режимов химиотерапии у больных туберкулезом органов дыхания // Туб. и болезни легких. – 2012. – № 4. – С. 3-8.
4. Галкин В. Б. и др. Состояние противотуберкулезной помощи населению Северо-Западного федерального округа в 2007-2012 годах // Мед. альянс. – 2013. – № 3 – С. 5-24.
5. Кильдюшева Е. И. и др. Как улучшить результаты лечения деструктивного туберкулеза легких с лекарственной устойчивостью возбудителя? // Туб. и болезни легких. – 2015. – № 5. – С. 77-78.
6. Мотус И. Я. и др. Хирургическое лечение туберкулеза легких. Проблемы, результаты, перспективы // Вестник Уральской мед. академической науки. – 2009. – № 3 (26). – С. 103-106.
7. Мотус И. Я. и др. Хирургия туберкулеза легких // Туб. и болезни легких. – 2012. – № 6. – С. 14-20.
8. Овчинникова Ю. Э., Старшинова А. А., Довгальук И. Ф. Оптимизация режимов химиотерапии при первичном туберкулезе у детей // Туб. и болезни легких. – 2009. – № 1. – С. 36-39.
9. Скорняков С. Н. и др. Хирургия деструктивного лекарственно-устойчивого туберкулеза легких // Туб. и болезни легких. – 2015. – № 3. – С. 15-20.
10. Старшинова А. А. и др. Эволюция фтизиатрии – это поиск новых методов и препаратов, эффективных при лечении туберкулеза // Практич. медицина. – 2014. – № 7 (83). – С. 127-132.
11. Фтизиатрия. Национальные клинические рекомендации / под ред. П. К. Яблонского. – М.: ГЭОТАР-Медиа, 2016. – 240 с.
12. Чернохаева И. В. и др. Мониторинг нежелательных реакций на фоне терапии туберкулеза органов дыхания с множественной лекарственной устойчивостью возбудителя с применением тиоуреидоиминотетрапиридиния (перхлозон) // Мед. альянс. – 2014. – № 2. – С. 59-65.
13. Щегерцов Д. Ю. и др. Влияние побочных эффектов противотуберкулезных препаратов на исходы лечения пациентов с множественно лекарственно-устойчивым туберкулезом легких, пролеченных по схемам программы DOTS-PLUS // Бюл. сибир. медицины. – 2011. – № 1. – С. 132-136.
14. Яблонский П. К. Российская фтизиатрия сегодня - выбор пути развития // Мед. альянс. – 2013. – № 3. – С. 5-24.
15. Chernokhaeva I. et al. Therapy of pulmonary tuberculosis with multidrug-resistant Mycobacterium tuberculosis using thioureidoiminomethylpyridinium perchlorate (Perchlozon) [Эл.ресурс] // IJTRA. – 2015. – Vol. 3, Issue 03. – P. 59-62. – Available from: www.ijtra.com

### REFERENCES

1. Balasanyants G.S., Sukhanov D.S., Ayzikov D.L. *Pobochnye deystviya protivotuberkuleznykh preparatov i metody ikh ustraneniya: ucheb. posobie*. [Side effects of anti-tuberculosis drugs and their management techniques. Manual]. St. Petersburg, 2011, 88 p.
2. Vasilyeva I.A. et al. Tuberculosis chemotherapy: problems and perspectives. *Vestn. Ros. Akad. Med. Nauk.*, 2012, no. 11. pp. 9-14. (In Russ.)
3. Vasilyeva I.A. et al. Postponed outcomes of using standard chemotherapy regimens in respiratory tuberculosis patients. *Tuberculosis and Lung Diseases*, 2012, no. 4. pp. 3-8. (In Russ.)
4. Galkin V.B. et al. State of TB care provision for the population of Northern-Western Federal District in 2007-2012. *Med. Alyans*, 2013, no. 3, pp. 5-24. (In Russ.)
5. Kildyusheva E.I. et al. How to improve the treatment results of destructive pulmonary tuberculosis with drug resistant mycobacteria? *Tuberculosis and Lung Diseases*, 2015, no. 5. pp. 77-78. (In Russ.)
6. Motus I.Ya. et al. Surgical treatment of pulmonary tuberculosis. Problems, outcomes, prospectives. *Vestn. Uralskoy Med. Akademicheskoy Nauki*, 2009, no. 3 (26), pp. 103-106. (In Russ.)
7. Motus I.Ya. et al. Pulmonary tuberculosis surgery. *Tuberculosis and Lung Diseases*, 2012, no. 6. pp. 14-20. (In Russ.)
8. Ovchinnikova Yu.E., Starshinova A.A., Dovgalyuk I.F. Optimization of chemotherapy regimens in primary tuberculosis in children. *Tuberculosis and Lung Diseases*, 2009, no. 1. pp. 36-39. (In Russ.)
9. Skorniyakov S.N. et al. Surgical treatment of destructive drug resistant pulmonary tuberculosis. *Tuberculosis and Lung Diseases*, 2015, no. 3. pp. 15-20. (In Russ.)
10. Starshinova A.A. et al. Evolution in TB control is the search for new methods and medications effective in tuberculosis treatment. *Praktich. Meditsina*, 2014, no. 7 (83), pp. 127-132. (In Russ.)
11. *Ftiziatriya. Natsionalnye klinicheskie rekomendatsii*. [Phthisiology. National clinical Recommendations]. Ed. by P.K. Yablonsky, Moscow, GEOTAR-Media Publ., 2016, 240 p.
12. Chernokhaeva I.V. et al. Monitoring of side effects during therapy of respiratory tuberculosis with multiple drug resistance when using thioureidoiminomethylpyridinium perchlorate (perchlozon). *Med. Alyans*, 2014, no. 2. pp. 59-65. (In Russ.)
13. Schegertsov D.Yu. et al. Impact of side effects of anti-tuberculosis drugs on the treatment outcomes in those with multiple drug resistant pulmonary tuberculosis treated by DOTS-PLUS regimens. *Bull. Sibir. Meditsiny*, 2011, no. 1. pp. 132-136. (In Russ.)
14. Yablonsky P.K. Russian tuberculosis control - the choice of the way for further development. *Med. Alyans*, 2013, no. 3. pp. 5-24. (In Russ.)
15. Chernokhaeva I. et al. Therapy of pulmonary tuberculosis with multidrug-resistant Mycobacterium tuberculosis using thioureidoiminomethylpyridinium perchlorate (Perchlozon) (Epub.). *IJTRA*, 2015, vol. 3, issue 03, pp. 59-62. Available from: www.ijtra.com

16. Companion handbook to the WHO guidelines for the programmatic management of drug-resistant tuberculosis / World Health Organization; 2014. – 448 p.
17. Cummings I. et al. Surgery and tuberculosis // *Curr. Opin. Pulm. Med.* – 2012. – Vol. 18, № 3. – P. 241-245.
18. Kempker R.R. et al. Surgical treatment of drug-resistant tuberculosis // *Lancet Infect. Dis.* – 2012. – Vol. 12, № 2. – P. 157-166.
19. Marrone M. T. et al. Surgical interventions for drug-resistant tuberculosis: a systematic review and meta-analysis // *Int. J. Tuberc. Lung Disease.* – 2013. – Vol. 17, № 1. – P. 6-16.
20. Vashakidze S. et al. Favorable outcomes for multidrug and extensively drug resistant tuberculosis patients undergoing surgery // *Ann. Thorac. Surg.* – 2013. – Vol. 95, № 6. – P. 1892-1898.
21. Yablonskiy P. et al. Surgical treatment of pulmonary tuberculosis // *Complex Pleuropulmonary Infections: Eur. Respir. Monograph.* – 2013. – Vol. 61, Ch. 3. – P. 20-36.
22. Yaldiz S. et al. Surgery offers high cure rates in multidrug-resistant tuberculosis // *Ann. Thorac. Cardiovasc. Surg.* – 2011. – Vol. 17, № 2. – P. 143-147.
16. Companion handbook to the WHO guidelines for the programmatic management of drug-resistant tuberculosis. World Health Organization; 2014. 448 p.
17. Cummings I. et al. Surgery and tuberculosis. *Curr. Opin. Pulm. Med.*, 2012, vol. 18, no. 3, pp. 241-245.
18. Kempker R.R. et al. Surgical treatment of drug-resistant tuberculosis. *Lancet Infect. Dis.*, 2012, vol. 12, no. 2, pp. 157-166.
19. Marrone M.T. et al. Surgical interventions for drug-resistant tuberculosis: a systematic review and meta-analysis. *Int. J. Tuberc. Lung Disease*, 2013, vol. 17, no. 1, pp. 6-16.
20. Vashakidze S. et al. Favorable outcomes for multidrug and extensively drug resistant tuberculosis patients undergoing surgery. *Ann. Thorac. Surg.*, 2013, vol. 95, no. 6, pp. 1892-1898.
21. Yablonskiy P. et al. Surgical treatment of pulmonary tuberculosis. *Complex Pleuropulmonary Infections: Eur. Respir. Monograph.*, 2013, vol. 61, ch. 3, pp. 20-36.
22. Yaldiz S. et al. Surgery offers high cure rates in multidrug-resistant tuberculosis. *Ann. Thorac. Cardiovasc. Surg.*, 2011, vol. 17, no. 2, pp. 143-147.

## ДЛЯ КОРРЕСПОНДЕНЦИИ:

ФГБУ «Санкт-Петербургский НИИ  
фтизиопульмонологии» МЗ РФ,  
191036, Санкт-Петербург, Лиговский пр., д. 2-4.  
Тел.: 8 (812) 579-25-01.

**Марфина Галина Юрьевна**

кандидат медицинских наук,  
старший научный сотрудник отделения торакальной  
хирургии.

E-mail: marfina\_galya@mail.ru

**Аветисян Армен Оникович**

кандидат медицинских наук,  
заведующий отделением торакальной хирургии.

E-mail: spbniif\_all@mail.ru

**Владимиров Кирилл Борисович**

кандидат медицинских наук, врач торакальный хирург  
туберкулезно-легочного хирургического отделения ФКУЗ  
МЧС-78 ФСИН России.

E-mail: spbniif\_all@mail.ru

**Кудряшов Григорий Геннадьевич**

врач-хирург отделения торакальной хирургии.

E-mail: spbniif\_all@mail.ru

**Истомина Евгения Викторовна**

врач-фтизиатр отделения торакальной хирургии.

E-mail: spbniif\_all@mail.ru

## FOR CORRESPONDENCE:

St. Petersburg Research Institute of Phthisiopulmonology,  
2-4, Ligovsky Ave.,  
St. Petersburg, 191036  
Phone: +7 (812) 579-25-01.

**Galina Yu. Marfina**

Candidate of Medical Sciences,  
Senior Researcher of Thoracic  
Surgery Department.

E-mail: marfina\_galya@mail.ru

**Armen O. Avetisyan**

Candidate of Medical Sciences,  
Head of Thoracic Surgery Department.

E-mail: spbniif\_all@mail.ru

**Kirill B. Vladimirov**

Candidate of Medical Sciences, Thoracic Surgeon  
of Tuberculosis Pulmonary Surgical Department of the Hospital,  
Penal Colony no. 78.

E-mail: spbniif\_all@mail.ru

**Grigory G. Kudryashov**

Surgeon of Thoracic Surgery Department.

E-mail: spbniif\_all@mail.ru

**Evgeniya V. Istomina**

Phthisiologist of Thoracic Surgery Department.

E-mail: spbniif\_all@mail.ru

Поступила 19.04.2016

Submitted as of 19.04.2016