

ВЕДЕНИЕ БЕРЕМЕННОСТИ, РОДОВ И ПОСЛЕРОДОВОГО ПЕРИОДА У ПАЦИЕНТКИ С ЛЕКАРСТВЕННО-УСТОЙЧИВЫМ, ДЕСТРУКТИВНЫМ ТУБЕРКУЛЕЗОМ ЛЕГКИХ ПОСЛЕ ЭТАПНОГО ХИРУРГИЧЕСКОГО ЛЕЧЕНИЯ

С. И. КАЮКОВА¹, О. Г. КОМИССАРОВА¹, Н. Л. КАРПИНА¹, В. В. РОМАНОВ¹, Е. В. УВАРОВА², И. В. ЛИМАРОВА¹

¹ФГБНУ «Центральный НИИ туберкулеза», Москва, Россия

²ФГБУ «Национальный медицинский исследовательский центр акушерства, гинекологии и перинатологии им. акад. В. И. Кулакова» МЗ РФ, Москва, Россия

Представлено клиническое наблюдение успешного ведения беременности, родов и послеродового периода у пациентки с фиброзно-кавернозным туберкулезом с широкой лекарственной устойчивостью возбудителя и многократными торакальными операциями в анамнезе. Показана возможность рождения здорового доношенного ребенка у матери с тяжелой формой туберкулеза.

Ключевые слова: туберкулез, беременность, лекарственная устойчивость, хирургическое лечение

Для цитирования: Каюкова С. И., Комиссарова О. Г., Карпина Н. Л., Романов В. В., Уварова Е. В., Лимарова И. В. Ведение беременности, родов и послеродового периода у пациентки с лекарственно-устойчивым, деструктивным туберкулезом легких после этапного хирургического лечения // Туберкулёз и болезни лёгких. – 2018. – Т. 96, № 6. – С. 58-63. DOI: 10.21292/2075-1230-2018-96-6-58-63

MANAGEMENT OF PREGNANCY, DELIVERY AND POST-NATAL PERIOD IN THE PATIENT WITH DRUG RESISTANT DESTRUCTIVE PULMONARY TUBERCULOSIS AFTER SEVERAL SURGERIES

S. I. KAYUKOVA¹, O. G. KOMISSAROVA¹, N. L. KARPINA¹, V. V. ROMANOV¹, E. V. UVAROVA², I. V. LIMAROVA¹

¹Central Tuberculosis Research Institute, Moscow, Russia

²V. I. Kulakov National Medical Research Center of Obstetrics, Gynecology and Perinatal Medicine, Moscow, Russia

The article describes a clinical case of the successful management of pregnancy, delivery and post-natal period in the female patient with fibrous cavernous tuberculosis with extensive drug resistance and multiple thoracic surgeries in the past. This clinical case demonstrates that it is possible for a mother with the advanced form of tuberculosis to give birth to a healthy mature newborn.

Key words: tuberculosis, pregnancy, drug resistance, surgical treatment

For citations: Kayukova S.I., Komissarova O.G., Karpina N.L., Romanov V.V., Uvarova E.V., Limarova I.V. Management of pregnancy, delivery and post-natal period in the patient with drug resistant destructive pulmonary tuberculosis after several surgeries. *Tuberculosis and Lung Diseases*, 2018, Vol. 96, no. 6, P. 58-63. (In Russ.) DOI: 10.21292/2075-1230-2018-96-6-58-63

Диагностика и лечение туберкулеза во время беременности являются одними из самых сложных разделов фтизиатрии. В Российской Федерации мнения разных исследователей о сохранении беременности и благоприятных перинатальных исходах у женщин, больных туберкулезом, различаются. Одни исследователи рекомендуют прерывать беременность, объясняя это тем, что применение противотуберкулезных препаратов негативно влияет на организм беременной и плода [1, 3]. Другие авторы считают, что при мультидисциплинарном (акушерском и фтизиатрическом) ведении беременных, больных туберкулезом, при должной приверженности их к лечению высока вероятность благоприятных исходов для матери и плода, а также эффективного лечения туберкулезного процесса [2, 4]. Мнение зарубежных коллег по этому вопросу однозначно – беременность у больных туберкулезом необходимо сохранять, химиотерапию проводить с учетом срока беременности, акушерской ситуации, клинической формы туберкулеза,

чувствительности к противотуберкулезным препаратам и наличия сопутствующей экстрагенитальной патологии [5, 6]. Поэтому демонстрация успешного ведения беременности, родов и послеродового периода у пациентки с тяжелой формой туберкулеза легких и широкой лекарственной устойчивостью (ШЛУ) возбудителя представляет несомненный интерес.

Приводим клиническое наблюдение. Пациентка П. 1986 г. р. впервые обратилась за консультативной помощью в консультативно-поликлиническое отделение ЦНИИТ в 2010 г. с жалобами на кашель с мокротой, одышку, слабость, снижение массы тела.

Данные фтизиатрического анамнеза. В 2004 г. по контакту впервые выявлен фиброзно-кавернозный туберкулез легких, в семье отец и две сестры умерли от туберкулеза, мать и племянник болели туберкулезом, излечены. До получения сведений о лекарственной чувствительности возбудителя пациентка получала I режим химиотерапии с ча-

стичным эффектом: достигнуто прекращение бактериовыделения, но в левом легком сохранялась полость распада. Продолжила лечение по ПБ режиму химиотерапии, затем установлена множественная лекарственная устойчивость (МЛУ) микобактерий туберкулеза (МБТ) (изониазид и рифампицин), и она переведена на IV режим химиотерапии.

В феврале 2007 г. произошло обострение специфического процесса в виде обсеменения правого легкого и формирования полости распада. Пациентка продолжала лечение по IV режиму химиотерапии, без эффекта, в связи с чем была направлена в ФГБНУ «ЦНИИТ» для определения возможности оперативного лечения. В условиях хирургического отделения ЦНИИТ проведено этапное хирургическое лечение: атипичная резекция S_2 правого легкого (01.07.2008 г.); комбинированная резекция части $S_{1-2,3}$, S_{4-6} и части S_{10} левого легкого (22.01.2009 г.), 4-реберная торакомиопластика слева (10.03.2009 г.).

По выписке из стационара в 2010 г. произошло легочное кровотечение, в связи с чем повторно госпитализирована в терапевтическое отделение ЦНИИТ, где получила обследование и лечение с 04.08.2010 г. по 24.12.2010 г. с диагнозом: инфильтративный туберкулез левого легкого в фазе распада и обсеменения. МБТ (+). Выявлена ШЛУ МБТ (H, R, S, E, K, T, Tar, Et, Cap, Rb, Cs). Дыхательная недостаточность II. С учетом выявленной лекарственной устойчивости пациентка получала противотуберкулезную терапию: пиперазид – 1,5 г/сут; ПАСК – 12,0 г/сут; капреомицин – 1,0 г/сут; авелокс – 400 мг/сут. Наблюдали развитие нежелательных явлений на прием протионамида (неврологические и гастроэнтерологические симптомы). Назначение 4 противотуберкулезных препаратов обусловлено отсутствием в 2010-2012 гг. регламентированных МЗ РФ приказов и клинических рекомендаций по лечению туберкулеза органов дыхания при ШЛУ возбудителя.

Несмотря на проведенные противотуберкулезную терапию и ранее хирургическое лечение, в 2011 г. при контрольном рентгенологическом обследовании сохранялась отрицательная динамика в виде формирования в левом легком крупной полости с четкими внутренними контурами, инфильтративными изменениями в виде фокусов, сливающихся очагов по периферии (рис. 1). Через 7 мес. терапии была установлена положительная рентгеномографическая динамика в виде уменьшения размеров полостного образования в левом легком, рассасывания инфильтративных изменений, уплотнения и отграничения явлений фиброза (рис. 2, 3). Поскольку в левом легком сохранялась полость, в 2011 г. в хирургическом отделении ЦНИИТ была выполнена 2-реберная реторакопластика.

Послеоперационный период осложнился несостоятельностью культи бронха и формированием пострезекционной эмпиемы плевры с бронхиальным свищом слева, в связи с чем с 07.11.2012 г. по

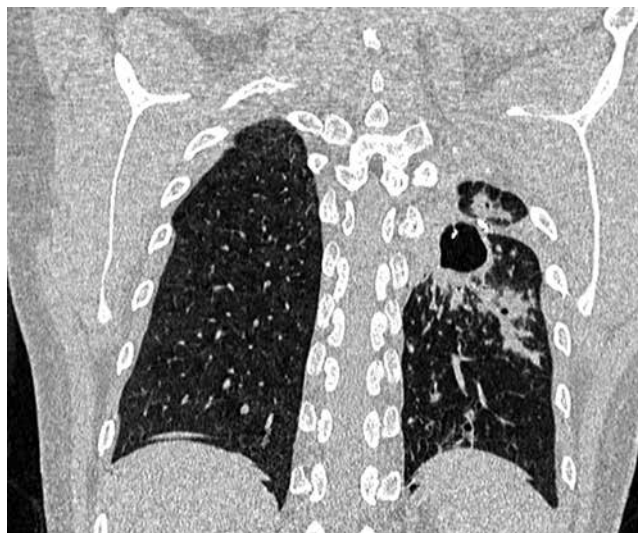

Рис. 1. РКТ, 2010 г. Состояние после двустороннего хирургического лечения легких. В прикорневой зоне слева, в послеоперационной зоне (прослеживаются цепочки металлических швов) определяется крупная полость с четкими внутренними контурами, нечеткими наружными. По периферии полости определяются инфильтративные изменения в виде фокусов, сливающихся очагов

Fig. 1. X-ray computed tomography, 2010. State after bilateral pulmonary surgery. There is a large cavity with distinct internal and inexplicit external outline near the lung root on the left, in the post-operative area (metal suture is visualized). Infiltrative changes in the form of foci and consolidating foci are visualized in the periphery of the cavity

01.02.2013 г. пациентка находилась на лечении в Университетской клинической больнице фтизиопульмонологии МЗ РФ. 17.12.2012 г. выполнена операция – торакомиопластика слева: после ререзекции V ребра выявлена остаточная полость $3 \times 2 \times 2$ см, без содержимого, с гладкими стенками и микрофистулой до 1 мм. Полость санирована, фистула ушита. Гистологическое исследование операционного материала № 3537-74/12: склерозированная утолщенная плевра, грануляции на внутренней поверхности. Послеоперационный период протекал без осложнений. Пациентка была выписана 01.02.2013 г. для продолжения лечения по месту жительства с диагнозом: очаговый туберкулез легких. МБТ (-). ШЛУ МБТ (H, R, S, E, K, T, Tar, Et, Cap, Rb, Cs). Состояние после этапного хирургического лечения (атипичная резекция S_2 правого легкого (01.07.2008 г.); комбинированная резекция части $S_{1-2,3}$, S_{4-6} и части S_{10} левого легкого (22.01.2009 г.); 4-реберная торакомиопластика слева (10.03.2009 г.); 2-реберная реторакопластика слева (2011 г.); торакомиопластика слева по поводу пострезекционной эмпиемы плевры с формированием бронхиального свища слева (17.12.2012 г.)

С 2013 по 2015 г. пациентка получала сезонные, противорецидивные курсы противотуберкулезной терапии по месту жительства препаратами: пиперазид – 1,5 г; ПАСК – 12,0 г; циклосерин – 0,75 г;

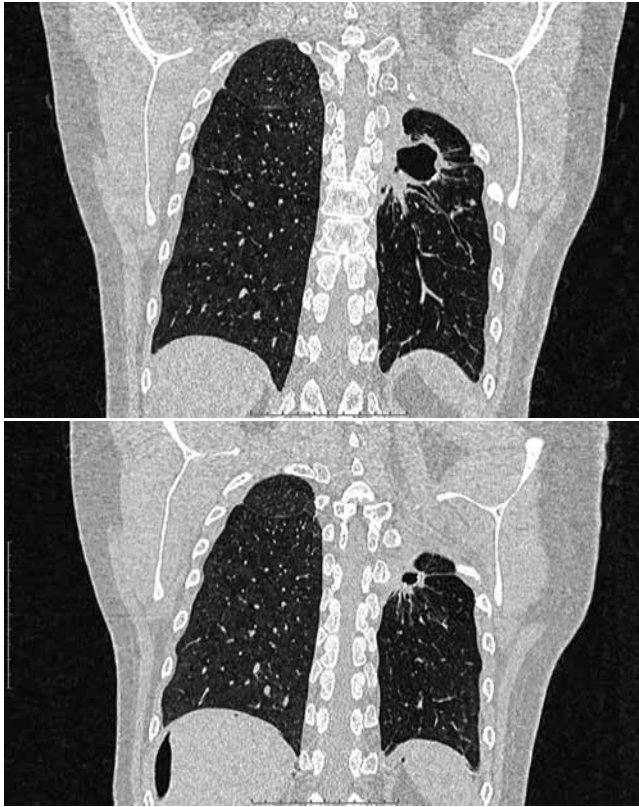


Рис. 2, 3. РКТ, апрель 2012 г. Отмечается положительная рентгенологическая динамика в виде уменьшения размеров полостного образования, рассасывания инфильтративных изменений, уплотнения и ограничения явлений фиброза

Fig. 2, 3. X-ray computed tomography, 2012. There are positive changes on X-ray, the cavity is reducing, infiltrates and thickenings are resolving, signs of fibrosis are limited

моксифлоксацин 0,4 г. В этот период отмечалась выраженная положительная рентгеноматомографическая динамика в виде рассасывания инфильтративных и очаговых изменений, полного закрытия ранее определявшейся полости с формированием массивных явлений цирроза в левом оперированном легком (рис. 4).

В 2016 г. пациентка была снята с диспансерного учета в противотуберкулезном диспансере по месту жительства ввиду клинического излечения туберкулеза легких. Диагноз: остаточные изменения перенесенного туберкулеза легких в виде цирроза левого легкого, плотных очагов в легких. МБТ (-). ШЛУ МБТ (Н, R, S, E, K, T, Tar, Et, Cap, Rb, Cs). Состояние после этапного хирургического лечения.

Данные гинекологического анамнеза. Menarches в 14 лет, менструации – через каждые 28 дней, продолжались по 5-7 дней, умеренные и безболезненные. Половая жизнь с 18 лет, контрацепция – комбинированный оральная контрацептив (регулон), презервативы. В 2006 г. в возрасте 20 лет была пролечена в условиях гинекологического стационара по поводу двустороннего сальпингита. В возрасте 23 лет (2009 г.) возникла I беременность, которая

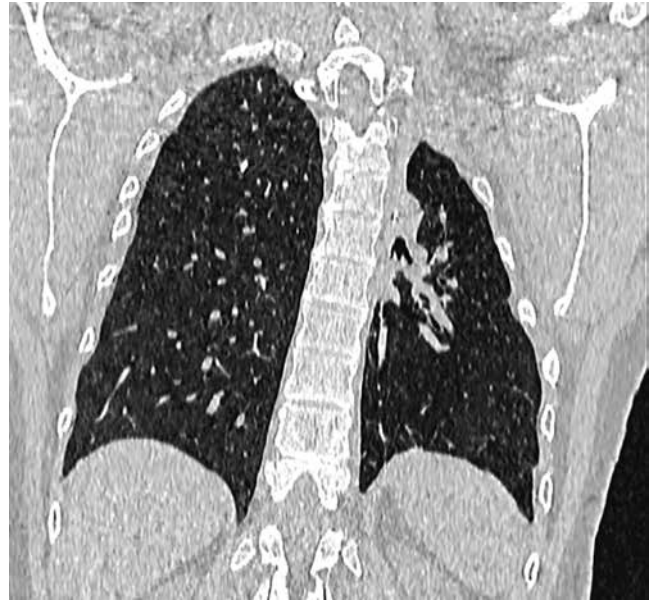

Рис. 4. РКТ, 2015 г. В левом оперированном легком инфильтративных и очаговых изменений не определяется, отмечается полное закрытие ранее определявшейся полости с формированием массивных явлений цирроза

Fig. 4. X-ray computed tomography, 2015. No infiltrates and foci are visualized in the left operated lung, a complete healing of the cavity with massive cirrhosis are observed

оказалась трубной, произведена тубэктомия справа. Спустя 1 год возникла маточная беременность, но по рекомендации фтизиатров по месту жительства произведен инструментальный аборт. В 2015 г. оформила брак с мужчиной, перенесшим туберкулез легких, но снятым с диспансерного учета в 2008 г. В 2015 г. супружеская пара отменила контрацепцию, так как состояние здоровья и решение врачей позволяли беременность. В течение года забеременеть пациентке не удалось. При обследовании в 2016 г. в мазках из цервикального канала обнаружена *Ureaplasma urealyticum*, получила вместе с мужем курс антибактериальной терапии, в контрольных мазках методом ПЦР урогенитальных инфекций не выявлено. Проведенная в 2016 г. гистеросальпингография свидетельствовала о непроходимости левой маточной трубы в ампулярном отделе и об отсутствии правой маточной трубы (после правосторонней тубэктомии). Проведено обследование для исключения генитального туберкулеза, данных за туберкулез женских половых органов не установлено. Несмотря на рентгенологическое заключение в 2017 г., у пациентки спонтанно возникла желанная маточная беременность, по поводу которой проводились диспансерное наблюдение в женской консультации по месту жительства и одновременное периодическое консультирование фтизиатрами и акушером-гинекологом в ЦНИИТ.

Данные акушерского анамнеза. При проведении перинатального скрининга в 13 и 19 недель бере-

менности, а также ультразвукового исследования в более поздние сроки беременности аномалий развития плода не обнаружено.

На 34-35-й неделе беременности для оценки клинической ситуации и определения дальнейшей тактики ведения проведено рентгеномографическое исследование органов дыхания. В левом оперированном легком отмечается появление крупного фокуса: плотного, с четкими контурами, расположенного субплеврально на фоне фиброзных тяжей, размером 25×15 мм. В проекции ранее определявшейся полости сохраняются массивные явления цирроза. Клинический диагноз: туберкулема левого легкого. МБТ (-). ШЛУ МБТ (Н, R, S, E, K, T, Tar, Et, Cap, Rb, Cs). ДН II. Состояние после этапного хирургического лечения (рис. 5).

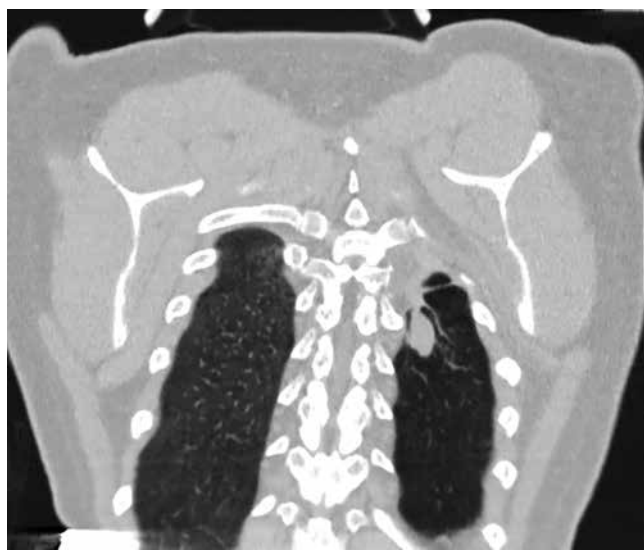

Рис. 5. РКТ, декабрь 2017 г. В левом оперированном легком отмечается появление крупного фокуса: плотного, с четкими контурами, расположенного субплеврально на фоне фиброзных тяжей, размером 25×15 мм. В проекции ранее определявшейся полости сохраняются массивные явления цирроза

Fig. 5. X-ray computed tomography, 2017. There is a large focus visualized in the left operated lung: solid, with clear outlines located in the subpleural area against bands of fibrous tissues, 25×15 mm. Massive cirrhosis persists in the projection of the previously visualized cavity

Принимая во внимание отрицательную рентгеномографическую динамику, до начала родов рекомендован курс противотуберкулезной терапии в соответствии с данными лекарственной чувствительности МБТ: пиперазид – 1,5 г; ПАСК – 8,0 г; циклосерин – 0,5 г; линезолид – 0,6 г на фоне гепатопротекторов и пробиотиков, под контролем биохимического анализа крови и гемостазиограммы. Учитывая перенесенный туберкулез легких, многократные торакальные операции в анамнезе, наличие дыхательной недостаточности, сопутствующую акушерскую патологию и отсутствие эпидемического риска для окружающих, пациентке

были рекомендованы дородовая госпитализация и оперативное родоразрешение в условиях областного перинатального центра.

Однако 07.01.2018 г. на 36-й неделе у женщины появились регулярные схватки, отошли околоплодные воды. Пациентка была госпитализирована, и произведено кесарево сечение в нижнем маточном сегменте. Безводный промежуток до момента извлечения плода составил 7,5 ч. Родился живой мальчик массой 3 200 кг, длиной 50 см, с оценкой по шкале Апгар – 6/8 баллов. Кровопотеря в родах составила 700 мл.

На 3-и сут после родов проведено рентгеномографическое исследование органов дыхания: отмечаются изменение формы ранее определявшегося фокуса, неравномерное и незначительное увеличение его размера до 26×16 мм. Фокус сохраняет гомогенную структуру, четкие контуры. Клинический диагноз: туберкулема левого оперированного легкого (рис. 6). С учетом отсутствия положительной рентгенологической динамики, наличия ШЛУ возбудителя решено продолжить химиотерапию по V режиму (фаза интенсивной терапии): пиперазид – 1,5 г; ПАСК – 8,0 г; циклосерин – 0,5 г; линезолид – 0,6 г; авелокс – 0,4 г; капреомидин – 1,0 г, в сочетании с методами патогенетической терапии, под контролем биохимических и гемостазиологических показателей крови. Пациентке рекомендовано отказаться от грудного вскармливания; БЦЖ-вак-

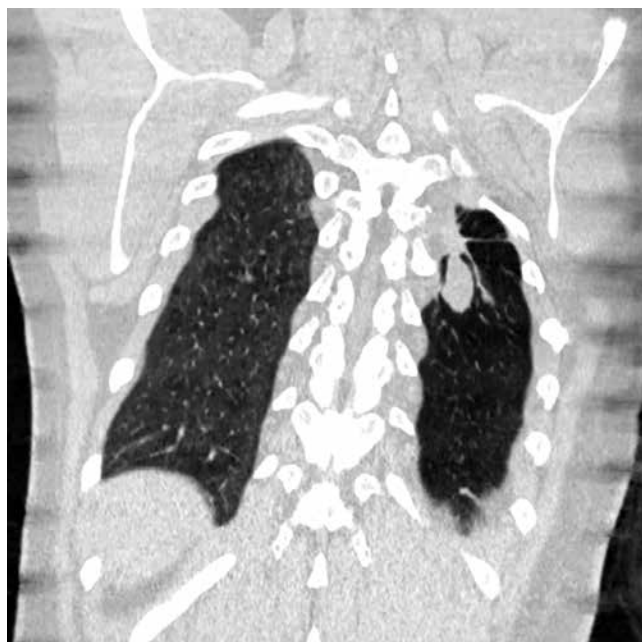

Рис. 6. РКТ, январь 2018 г. Отмечаются изменение формы ранее определявшегося фокуса, его неравномерное незначительное увеличение в размерах до 26×16 мм. Фокус сохраняет гомогенную структуру, четкие контуры

Fig. 6. X-ray computed tomography, 2018. The form of the previously visualized focus has changed with its uniform insignificant enlargement up to 26×16 mm. The focus has homogeneous structure, clear outline

цинацию ребенка отсрочить, вопрос о ее проведении решить по согласованию с фтизиопедиатром по месту жительства.

В настоящее время пациентка чувствует себя удовлетворительно, предъявляет жалобы на незначительную одышку, курс противотуберкулезной терапии переносит без нежелательных явлений. Ребенок развивается согласно физиологическим нормам, состоит под наблюдением детской поликлиники и противотуберкулезного диспансера по месту жительства. Дальнейшая лечебная тактика пациентки – в зависимости от данных рентгено-томографического исследования органов дыхания, запланированного на апрель 2018 г.

Сложность диагностического и лечебного процесса в представленном клиническом наблюдении обусловлена наличием тяжелой формы туберкулеза органов дыхания с развитием деструкции легочной ткани, поздним выявлением ШЛУ возбудителя, многократными хирургическими вмешательствами ввиду отсутствия должного эффекта от проводимой химиотерапии. Однако при наличии стойкой положительной динамики (клинической и рентгено-томографической), а также абацеллировании пациентки возможно планирование желанной беременности.

Комплексное (фтизиатрическое и акушерское) ведение данной пациентки позволило получить благоприятные перинатальные исходы.

Конфликт интересов. Авторы заявляют об отсутствии у них конфликта интересов.

Conflict of Interests. The authors state that they have no conflict of interests.

ЛИТЕРАТУРА

1. Гошовская А. В. Современные подходы к лечению беременных, больных туберкулезом (обзор литературы) // Буковинский мед. вестник. – 2009. – № 1. – С. 114-116.
2. Каюкова С. И., Демикхова О. В., Бессараб Т. П., Корнилова З. Х., Амансахедов Р. Б., Идрисова Л. С. Ведение беременности и родов у пациентки с ВИЧ-инфекцией и туберкулезом множественных локализации // Российский вестник акушера-гинеколога. – 2013. – Т. 13, № 6. – С. 65-70.
3. Маисеенко Д. А., Егорова А. Т. Активный туберкулез легких и беременность: клинический случай прерывания по медицинским показаниям // РМЖ. – 2013. – № 14. – С. 766-767.
4. Нестеренко А. В., Зимина В. Н., Белобородова Е. Н., Брехова И. С. Особенности течения беременности, перинатальные исходы и результаты лечения туберкулеза у женщин без ВИЧ-инфекции // Туб. и болезни легких. – 2017. – Т. 95, № 10. – С. 55-60. DOI: <http://dx.doi.org/10.21292/075-1230-2017-95-10-55-60>.
5. Официальные данные Американского Торакального общества (ATS)/центры по контролю и профилактике заболеваний (ЦКЗ)/инфекционные болезни общества США (idsa) руководств по клинической практике: лечение лекарственно-чувствительного туберкулеза – Официальный сайт CDC, доступно по ссылке: <https://www.cdc.gov/tb/topic/treatment/guidelinehighlights.htm>. Ссылка активна на 09.03.2018.
6. Рекомендации ВОЗ по лечению лекарственно-устойчивого туберкулеза (обновление 2016) – Официальный сайт ВОЗ: <http://www.who.int/entity/tb/areas-of-work/drug-resistant-tb/treatment/resources/en/index.html>. Ссылка активна на 09.03.2018.

REFERENCES

1. Goshovskaya A.V. Modern to approaches to treatment of pregnant women ill with tuberculosis (literature review). *Bukovinskiy Med. Vestnik*, 2009, no. 1, pp. 114-116. (In Russ.)
2. Kayukova S.I., Demikhova O.V., Bessarab T.P., Kornilova Z.Kh., Amansakhedov R.B., Idrisova L.S. Management of pregnancy and delivery in the female patients with HIV infection and multiple localizations of tuberculosis. *Rossiyskiy Vestnik Akushera-Ginekologa*, 2013, vol. 13, no. 6, pp. 65-70. (In Russ.)
3. Maiseenko D.A., Egorova A.T. Active pulmonary tuberculosis and pregnancy: a clinical case of abortion due to medical indications. *RMJ*, 2013, no. 14, pp. 766-767. (In Russ.)
4. Nesterenko A.V., Zimina V.N., Beloborodova E.N., Brekhova I.S. Specific course of pregnancy, perinatal outcomes and tuberculosis treatment outcomes in HIV negative female patients. *Tuberculosis and Lung Diseases*, 2017, vol. 95, no. 10, pp. 55-60. (In Russ.) doi: <http://dx.doi.org/10.21292/2075-1230-2017-95-10-55-60>.
5. Official data of American Thoracic Society/CDC/IDSA Guidelines on clinical practice: Treatment of drug resistant tuberculosis. Available at <https://www.cdc.gov/tb/topic/treatment/guidelinehighlights.html> Accessed as of 09.03.2018.
6. WHO treatment guidelines for drug-resistant tuberculosis (Revision of 2016). Available at: <http://www.who.int/entity/tb/areas-of-work/drug-resistant-tb/treatment/resources/en/index.html>. Accessed as of 09.03.2018.

ДЛЯ КОРРЕСПОНДЕНЦИИ:

ФГБНУ «Центральный НИИ туберкулеза»,
107564, Москва, Яузская аллея, д. 2.

Каюкова Светлана Ивановна

ведущий научный сотрудник.
E-mail: kajukovalnp@gmail.com

Комиссарова Оксана Геннадьевна

доктор медицинских наук, профессор,
заместитель директора по научной и лечебной работе.
Тел.: 8 (499) 785-90-60.
E-mail: okriz@rambler.ru

Карпина Наталья Леонидовна

доктор медицинских наук, и. о. главного научного
сотрудника клинко-диагностического отдела,
заведующая клинко-диагностическим отделом.
Тел.: 8 (499) 785-90-26.
E-mail: natalya-karpina@rambler.ru

Романов Владимир Викторович

доктор медицинских наук, профессор,
руководитель фтизиатрического отдела.
Тел.: 8 (499) 748-30-26.
E-mail: romanov-vladimir-vik@yandex.ru

Лимарова Ирина Викторовна

врач-рентгенолог отделения лучевой диагностики.
Тел.: 8 (499) 780-49-56.
E-mail: irinalimarova@yandex.ru

Уварова Елена Витальевна

ФГБУ «Национальный медицинский исследовательский
центр акушерства, гинекологии и перинатологии
им. акад. В. И. Кулакова» МЗ РФ,
доктор медицинских наук, профессор, заведующая
2-м гинекологическим отделением.
107564, Москва, ул. Академика Опарина, д. 4.
Тел.: 8 (495) 438-85-09.
E-mail: elena-uvanova@yandex.ru

FOR CORRESPONDENCE:

Central Tuberculosis Research Institute,
2, Yauzskaya Alleya, Moscow, 107564

Sveltana I. Kayukova

Senior Researcher.
E-mail: kajukovalnp@gmail.com

Oksana G. Komissarova

Doctor of Medical Sciences, Professor,
Deputy Director for Research and Therapy.
Phone: +7 (499) 785-90-60.
E-mail: okriz@rambler.ru

Nataliya L. Karpina

Doctor of Medical Sciences,
Acting Chief Researcher of Clinical Diagnostic Department,
Head of Clinical Diagnostic Department.
Phone: +7 (499) 785-90-26.
E-mail: natalya-karpina@rambler.ru

Vladimir V. Romanov

Doctor of Medical Sciences, Professor,
Head of Phthisiology Department.
Phone: +7 (499) 748-30-26.
E-mail: romanov-vladimir-vik@yandex.ru

Irina V. Limarova

X-ray Doctor of X-ray Diagnostic Department
Phone: +7 (499) 780-49-56.
E-mail: irinalimarova@yandex.ru

Elena V. Uvarova

V.I. Kulakov National Medical
Research Center of Obstetrics,
Gynecology and Perinatal Medicine,
Doctor of Medical Sciences, Professor,
Head of Gynecological Department no. 2.
4, Akademika Oparina St., Moscow, 107564
Phone: +7 (495) 438-85-09.
E-mail: elena-uvanova@yandex.ru

Поступила 16.03.2018

Submitted as of 16.03.2018