

© КОЛЛЕКТИВ АВТОРОВ, 2014  
УДК 616.24-002.5:616.98.578.828Н14

### СЛУЧАЙ ТУБЕРКУЛЕЗА ЛЕГКИХ, ВЫЗВАННОГО ЛЕКАРСТВЕННО-УСТОЙЧИВЫМ ШТАММОМ МИКОБАКТЕРИЙ ТУБЕРКУЛЕЗА, В СОЧЕТАНИИ С ВИЧ-ИНФЕКЦИЕЙ

*Ю. В. ПАХУНОВА, А. В. ДУДЧЕНКО, Т. А. ВЕРЕМЕЕНКО*

### A CASE OF DRUG-RESISTANT PULMONARY TUBERCULOSIS CONCURRENT WITH HIV INFECTION

*YU. V. PAKHUNOVA, A. V. DUDCHENKO, T. A. VEREMEENKO*

Туберкулезная больница № 11 Департамента здравоохранения г. Москвы

Среди социально значимых инфекций туберкулез и ВИЧ-инфекция играют ведущую роль. Ситуация по туберкулезу имеет неблагоприятный прогноз в связи с неуклонным ростом мультирезистентного туберкулеза. Своевременное назначение IV режима химиотерапии больным туберкулезом с впервые выявленной множественной лекарственной устойчивостью микобактерий туберкулеза (МЛУ МБТ) позволяет в короткие сроки добиться рассасывания инфильтративных изменений и закрытия полостей распада. А. С. Борзенко и др. подчеркивают, что эффективность лечения больных туберкулезом с первичной МЛУ МБТ зависит не только от химиотерапии, но и от соблюдения больничного режима [2]. Также эффективность лечения больных туберкулезом с МЛУ МБТ повышается при применении методов коллапсотерапии [3, 7].

Эпидемическая ситуация по туберкулезу ухудшается еще и в связи с ростом числа больных ВИЧ-инфекцией. Предпосылкой для роста заболеваемости туберкулезом среди больных ВИЧ-инфекцией является почти 100%-ная инфицированность МБТ взрослого населения. Присоединяющаяся в этих условиях ВИЧ-инфекция вызывает переход инфицированности МБТ в болезнь, которая в силу отсутствия иммунитета неуклонно прогрессирует [1, 5]. Кроме того, у лиц, перенесших туберкулез, всегда сохраняются различной степени выраженности остаточные посттуберкулезные изменения, которые на фоне иммуносупрессии, включая ВИЧ-инфекцию, являются источником реактивации туберкулеза [9]. Как в развитии туберкулеза, так и ВИЧ-инфекции ведущая роль отводится иммунопатологическим процессам [8]. Иммунная система при ВИЧ-инфекции утрачивает способность задерживать рост и распространение МБТ, поэтому при коинфекции ТБ/ВИЧ возникает высокий риск развития туберкулеза с МЛУ МБТ [1, 4, 6]. Приведенный

ниже клинический пример является яркой демонстрацией развития генерализованного туберкулеза с широкой лекарственной устойчивостью МБТ при поздней стадии ВИЧ-инфекции.

Больная Ш., 26 лет (история болезни № 456), поступила в специализированное отделение ТБ/ВИЧ туберкулезной больницы № 11 01.03.12 г. с диагнозом: ВИЧ-инфекция IVB, прогрессирование без антиретровирусной терапии (АРВТ); туберкулез множественных локализаций – инфильтративный туберкулез верхней доли правого легкого, фаза распада и обсеменения, МБТ(+), туберкулез подмышечных лимфатических узлов; орофарингеальный кандидоз.

Туберкулез легких и ВИЧ-инфекция выявлены одновременно в декабре 2011 г., начала противотуберкулезное лечение в г. Пензе, АРВТ не получала. В связи с отсутствием эффекта от химиотерапии в течение 1 мес. прекратила лечение и, по совету родственников, отправилась на лечение в г. Москву. Исходная форма туберкулеза неизвестна, поскольку поступила без документов. Не замужем, детей не имеет, проживает в благоустроенной квартире с матерью. Образование среднее. Не работает. Употребление внутривенных наркотиков в 2008-2010 гг. не отрицает. Алкоголь употребляет редко. Курит около 15-20 сигарет в сутки.

При поступлении (17.03.12 г.) жалобы на кашель с небольшим количеством мокроты, боли в грудной клетке, слабость, проливные поты, повышение температуры тела до 37,5-38,0°С, снижение аппетита и потерю массы тела на 10 кг. Объективно: состояние средней тяжести, выражены симптомы интоксикации (слабость, потливость, повышенная температура тела). При пальпации подмышечные лимфатические узлы, увеличенные до 2,5-3,0 см в диаметре, болезненные и плотные на ощупь, кожа над ними не изменена, обычной окраски. При аускультации на фоне жесткого дыхания выслушиваются немногочисленные рассеянные сухие



хрипы больше справа. ЧДД – 22 в минуту. Тоны сердца приглушены, ритмичные, пульс 90 ударов в минуту, АД 90/60 мм рт. ст. Печень увеличена, выступает из-под реберной дуги на 2 см. Физиологические отправления не нарушены.

На обзорной рентгенограмме органов дыхания и прямой томограмме (слой 9 см) выявляется затемнение верхней доли правого легкого с четкой нижней границей (лобит), с гигантской раздутой полостью. Наряду с этим, отмечаются увеличение паратрахеальных и трахеобронхиальных лимфатических узлов, очаги обсеменения малой и средней интенсивности, полиморфного характера по всем полям легких (рис. 1).

В общем анализе крови: гемоглобин – 96 г/л, эритроциты –  $3,86 \times 10^{12}$ /л, лейкоциты –  $11,8 \times 10^9$ /л, эозинофилы – 2, палочкоядерные – 4, сегментоядерные – 77, лимфоциты – 15, моноциты – 2, СОЭ – 29 мм/ч. То есть в гемограмме выявлены небольшая анемия, лейкоцитоз, лимфопения, повышение СОЭ.

В биохимическом анализе крови отмечены незначительное снижение общего белка, повышение печеночных трансаминаз.

Иммуноблотна ВИЧ-инфекцию (№ 421479) положительный. CD4 – 214 кл/мкл, CD8 – 595 кл/мкл, соотношение CD4/CD8 – 0,36. Вирусная нагрузка – 444 800 коп/мл. Эти данные свидетельствуют о низком иммунном статусе с высокой вирусной нагрузкой. ЦМВ – не обнаружено.

В мокроте люминесцентным методом трижды обнаружены МБТ, число которых в препарате свидетельствует о массивном бактериовыделении.

Учитывая выраженность симптомов интоксикации, обширность поражения легких, наличие гигантской полости распада, увеличенных лимфатических узлов средостения, а также подмышечных лимфатических узлов, массивность бактериовыделения, низкий иммунный статус, отсутствие

эффекта от предшествующей химиотерапии с продолжающимся прогрессированием процесса было решено назначить лечение по IIb режиму химиотерапии. Терапия сочеталась с патогенетическими и симптоматическими средствами. Через 1 мес. после начала противотуберкулезной терапии была присоединена АРВТ. В интенсивную фазу пациентка получала внутривенно изониазид – 0,6 г, рифампицин – 0,45 г, левофлоксацин – 0,5 г, внутримышечно амикацин – 1,0 г, перорально этамбутол – 1,2 г и пиразинамид – 1,5 г. Амикацин 20.03.12 г. был отменен из-за развития у больной кохлеарного неврита. Из антиретровирусных препаратов получала стаг 1 т. × 2 р/день, гептавир 1 т. × 2 р/д, стокрин 600 мг на ночь. Проводили инфузионную терапию: реополиглюкин 400 мл внутривенно капельно, глюкоза 5% – 200 мл с аскорбиновой кислотой. Из патогенетических средств получала пиридоксин 30 мг, тиамин, флюконазол, как антигрибковое средство, 150 мг в сутки, бисептол для предупреждения пневмоцистной пневмонии 480 мг 3 раза в сутки, дексаметазон как дезинтоксикационное и одновременно гепато- и нефропротекторное 8-12 мг в сутки, амброгексал по 1 мерной ложке 3 раза в сутки, омега-3 20 МЕ 2 раза в сутки, ферменты поджелудочной железы (энзистал, мезим-форте) по 1 таблетке 3 раза в сутки.

Через 2 мес. комплексного лечения отмечена положительная клинико-рентгенологическая динамика в виде снижения симптомов интоксикации, улучшения показателей крови, умеренного рассасывания инфильтративных изменений и уменьшения полостей распада. Однако полости распада и бактериовыделение при исследовании мокроты методом люминесцентной микроскопии и посевом сохранялись. Поскольку результаты чувствительности МБТ к препаратам не получены, но был значительным эффект от проводимой терапии, лечение было продолжено до 96 доз по IIb режиму химиотерапии.

Результаты посева мокроты на чувствительность МБТ были получены в начале июня 2012 г. В посеве мокроты от 19.03.12 выявлена МЛУ МБТ к изониазиду, рифампицину, стрептомицину, канамицину. Поэтому в начале июня 2012 г. больная была переведена на лечение по IV режиму химиотерапии: пиразинамид – 2,0 г, этамбутол – 1,2 г, офлоксацин – 0,5 г, протионамид – 0,5 г, ПАСК – 10,0 г, циклосерин – 0,5 г. Всего получила по этому режиму 254 дозы, интенсивной фазы с последующим переводом на фазу продолжения лечения.

Во время лечения по IV режиму химиотерапии клинико-рентгенологически состояние улучшалось, однако бактериовыделение, подтвержденное методом посева, сохранялось: от 09.07.12 г., 19.08.12 г., 17.09.12 г., 17.10.12 г. Этот факт объясняется распространенностью деструктивных изменений. Кроме того, при фибробронхоскопии от 23.03.12 г. выявлены туберкулезное поражение верхнедолевого бронха справа, локальный катаральный эндобронхит, рубцовая деформация

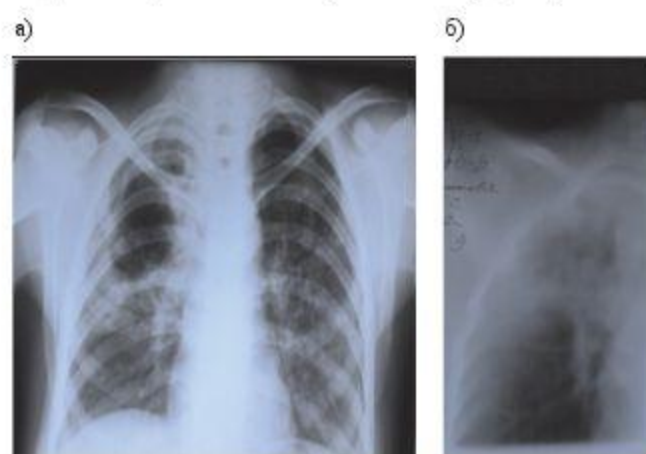


Рис. 1 а) на рентгенограмме легких неоднородное затемнение верхней доли правого легкого с четкой нижней границей (лобит), с гигантской раздутой полостью и очагами обсеменения обоих легких, б) на томограмме (слой 9 см) определяется четкая нижняя граница верхней доли правого легкого и увеличенные паратрахеальные лимфатические узлы справа



бронхиального дерева, что ухудшает течение туберкулезного процесса. Больной проводили эндотрахеальные вливания с изониазидом более 3 мес. Отмечено излечение поражений бронхов.

В результате комплексного непрерывного лечения в течение 11,5 мес. состояние больной значительно улучшилось. Признаки интоксикации не определялись, прибавила в массе тела с восстановлением прежних цифр, нормализовалась температура, прекратился кашель. При рентгенологическом обследовании от 17.04.13 г.: определяется рассасывание инфильтративных изменений в верхней доле правого легкого, с тенденцией формирования цирроза с уменьшением доли в объеме, рассасывания очагов по всем полям легких. Гигантская полость распада значительно уменьшилась, очищение стенок каверны привело к картине буллезно-дистрофических изменений в этой зоне (рис. 2).

Начиная с ноября 2012 г. наступило стойкое прекращение бактериовыделения, подтвержденное ежемесячными посевами вплоть до апреля 2013 г.

В общем анализе крови изменения не выявлены: гемоглобин – 125 г/л, эритроциты –  $3,63 \times 10^{12}$ /л, лейкоциты –  $4,0 \times 10^9$ /л, эозинофилы – 0, палочкоядерные – 1, сегментоядерные – 72, лимфоциты – 25, моноциты – 2, СОЭ – 15 мм/ч.

Биохимическое исследование крови при выписке свидетельствует о нормализации показателей печени, почек, поджелудочной железы и восстановлении белкового обмена.

Иммунный статус пациентки улучшился: повысился уровень CD4-лимфоцитов (432 кл/мкл) и снизился уровень CD8 (480 кл/мкл), соотношение CD4/CD8 повысилось до 0,9. Вирусная нагрузка не выявлена.

Диагноз при выписке: ВИЧ-инфекция IVB, на АРВТ; туберкулез множественных локализаций –

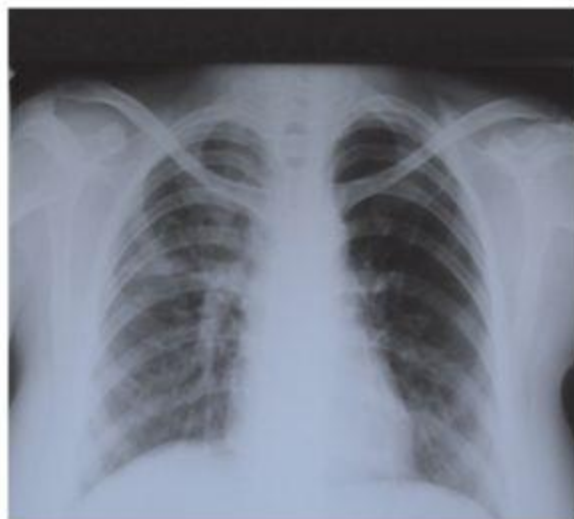

Рис. 2. На рентгенограмме легких определяются рассасывание очаговых и инфильтративных изменений, уменьшение полости распада с тенденцией формирования буллезно-дистрофических изменений в верхней доле правого легкого

инфильтративный туберкулез верхней доли правого легкого, фаза рассасывания и уменьшения полости распада, МБТ(-), МЛУ (HRSK) от 05.03.12 г., туберкулез подмышечных лимфатических узлов в фазе полного рассасывания; излечение туберкулеза верхнедолевого бронха; двухсторонний лекарственный кохлеарный неврит.

## Заключение

Данный клинический пример иллюстрирует благоприятное течение инфильтративного туберкулеза легких с большой площадью поражения и наличием гигантской полости распада при поздней стадии ВИЧ-инфекции на фоне длительного комплексного противотуберкулезного, антиретровирусного и патогенетического лечения продолжительностью один год в условиях стационара. Несмотря на положительную клинико-рентгенологическую динамику бактериовыделение, подтвержденное всеми методами, сохранялось в связи с установленной через 2 мес. МЛУ МБТ. Назначение IV режима химиотерапии привело к стойкому прекращению бактериовыделения, которое подтверждено люминесцентным методом и методом посева, уже через месяц лечения. Этот факт свидетельствует о необходимости внедрения ускоренных методов определения лекарственной устойчивости. Очень важным является раннее назначение АРВТ, которое больная хорошо переносила, и это способствовало значительному повышению иммунного статуса с полным подавлением роста ВИЧ и более благоприятному течению туберкулезного процесса.

## ЛИТЕРАТУРА

1. Алексеева Л. П. Автореф. диссертации. – 2008 г.
2. Борзешко А. С., Деларю В. В., Юдин С. А. // Медицинская психология в России: электрон. науч. журн. – 2013. – № 1. – С. 18.
3. Васильева И. А., Багдасарян Т. Р. и др. // Туб. – 2009. – № 11. – С. 23-25.
4. ВОЗ руководство по ТБ/ВИЧ, 2004 г.
5. Ерохин В. В., Корнилова З. Х., Алексеева Л. П. Особенности выявления, клинических проявлений и лечения туберкулеза у ВИЧ-инфицированных // Пробл. туб. – 2005. – № 10. – С. 20-27.
6. Корнилова З. Х., Алексеева Л. П. Туберкулез и ВИЧ-инфекция // Доклад на II конгрессе в г. Москве по болезням органов дыхания. – М., 2001. – С. 97.
7. Осадчая О. А., Чуканов В. И., Мишин В. Ю. // Материалы VII Российского съезда фтизиатров. – 2003. – С. 266.
8. Покровский В. В., Ермак Т. Н., Беляева В. В. и др. ВИЧ-инфекция: клиника, диагностика и лечение / Под общ. ред. В. В. Покровского. – М.: ГЭОТАР Медицина, 2000. – С. 496.

## ДЛЯ КОРРЕСПОНДЕНЦИИ

**Дудченко Артем Владимирович**

Туберкулезная больница № 11,  
141500, МО, г. Салтчихинск, ул. Рабухина, стр. 7.  
Тел.: 8 (495) 780-69-08.

Поступила 03.02.2014