

© КОЛЛЕКТИВ АВТОРОВ, 2016

УДН 616.441-089.87

DOI 10.21292/2075-1230-2016-94-11-63-66

## СЛУЧАЙ ТУБЕРКУЛЕЗА ЩИТОВИДНОЙ ЖЕЛЕЗЫ

Н. М. КОРЕЦКАЯ<sup>1</sup>, Е. Н. ГРИНЬ<sup>2</sup>, Л. А. БАБЕНКО<sup>3</sup>, С. С. БЕКУЗАРОВ<sup>3</sup><sup>1</sup>ГБОУ ВПО «Красноярский государственный медицинский университет им. проф. В. Ф. Войно-Ясенецкого», г. Красноярск<sup>2</sup>ФГБУЗ «Клиническая больница № 51 ФМБА России», г. Железногорск<sup>3</sup>КГБУЗ «Красноярское краевое патологоанатомическое бюро», г. Красноярск

Наблюдали случай туберкулеза щитовидной железы, диагностированный при тиреоидэктомии у женщины с узловым токсическим зобом. Врачи должны быть информированы о туберкулезе редкой локализации с целью его своевременного выявления.

*Ключевые слова:* туберкулез, щитовидная железа, диагностика.

### CLINICAL CASE OF THYROID TUBERCULOSIS

N. M. KORETSKAYA<sup>1</sup>, E. N. GRIN<sup>2</sup>, L. A. BABENKO<sup>3</sup>, S. S. BEKUZAROV<sup>3</sup><sup>1</sup>V. F. Voyno-Yasenyetsky State Medical University, Russian Ministry of Health, Krasnoyarsk, Russia<sup>2</sup>Clinical Hospital no. 51 by the Russian Medical Biological Agency, Zheleznogorsk, Russia<sup>3</sup>Krasnoyarsk Regional Morbid Anatomy Bureau, Krasnoyarsk, Russia

The article presents the clinical case of thyroid tuberculosis, diagnosed during thyroidectomy in the female patient suffering from nodular toxic goiter. Doctors are to be made aware about the rare localization of tuberculosis for its timely detection.

*Key words:* tuberculosis, thyroid, diagnostics.

Ситуация по туберкулезу по-прежнему является серьезной проблемой здравоохранения [7]. Важное значение имеет своевременное выявление туберкулеза внелегочных локализаций в общей лечебной сети [5].

Туберкулез щитовидной железы (ЩЖ) относится к очень редким локализациям специфического процесса [7, 10]. Так, в азиатских странах со значительным распространением туберкулеза частота поражения ЩЖ – не более 1% [13]. В структуре тиреоидной патологии туберкулез, наряду с другими редкими заболеваниями ЩЖ, составляет всего 0,1% [8].

Установлено, что туберкулез ЩЖ более вероятен при генерализованном милиарном процессе и часто протекает без клинических признаков поражения железы [8]. Однако имеются наблюдения сочетания туберкулеза ЩЖ с тиреотоксикозом и гипотиреозом [5, 7], единичных случаев изолированного туберкулеза ЩЖ [15]. В связи с отсутствием патогномичных симптомов и редкостью туберкулезного поражения ЩЖ заболевание часто диагностируется поздно, на аутопсии [14]. Описаны случаи поздней диагностики заболевания при значительном разрушении ЩЖ с формированием свищей даже у больных легочным туберкулезом [13].

Особенно важно дифференцировать туберкулез и рак ЩЖ [8, 9]. Диагноз туберкулеза подтверждается цитологическим исследованием при аспирационной тонкоигольной биопсии [11, 13]. Однако окончательная постановка диагноза возможна лишь при проведении гистологических исследований [7, 8, 12].

Более 30 лет показатели заболеваемости и смертности от туберкулеза в закрытых административно-территориальных образованиях, к которым

относится и г. Железногорск, ниже таковых по стране и на сопредельных территориях [2, 3], что обусловлено ограниченной внешней миграцией, более благополучным социальным составом населения, достаточно развитой инфраструктурой здравоохранения [1, 4]. Случаи внелегочного туберкулеза единичны, с тенденциями, аналогичными общим по стране [5].

Приводим клиническое наблюдение изолированного туберкулеза ЩЖ.

Больная Е., 59 лет, наблюдалась эндокринологом ФГБУЗ «Клиническая больница № 51 ФМБА России» с ноября 2011 г. по поводу узлового тиреотоксического зоба со склонностью к рецидиву. На фоне лечения тиреостатическими препаратами состояние медикаментозного эутиреоза не было стабильным. Рецидивы сопровождалась учащенным сердцебиением, приливами жара, похуданием, типичными гормональными сдвигами. Обращает внимание, что УЗИ-картина ЩЖ специалистами описывалась по-разному, но всеми отмечена неоднородная структура ЩЖ, наличие 1-2 узлов с четким контуром, предполагали аутоиммунный тиреоидит, аденому, узловой кистозный зоб. При скинтиграфии ЩЖ 17.12.2013 г. в Красноярской краевой клинической больнице (ККБ) определялся «горячий» узел в левой доле. Краевым эндокринологом подтвержден диагноз: узловой токсический зоб, медицинский эутиреоз. Пациентке рекомендовано оперативное лечение, но в связи с ее отказом продолжено лечение тиреостатиком в поддерживающей дозе. В феврале 2014 г. больная самостоятельно обратилась в клинику системных медицинских технологий «АГАДА» в г. Пятигорске, где ей была проведена пункционная

лазерная абляция узла левой доли ЩЖ. Однако болезнь рецидивировала. При тонкоигольной аспирационной биопсии узла ЩЖ 02.12.2014 г.: цитологическая картина коллоидного узла.

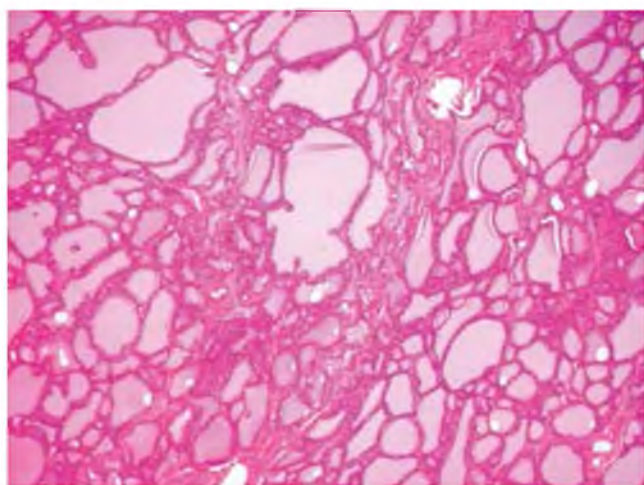
Больная дала согласие на оперативное лечение в сентябре 2015 г., проведено обследование перед плановой операцией.

В крови: гемоглобин – 137 г/л, лейкоциты –  $6,0 \times 10^9$ /л, палочкоядерные лейкоциты – 4%, сегментоядерные – 59%, эозинофилы – 1%, лимфоциты – 28%, моноциты – 8%; СОЭ – 13 мм/ч, ИФА на ВИЧ – отрицательный результат. Исследование тиреоидной функции: свободный тироксин ( $T_4$ ) – 11,5 пмоль/л (норма – 11,5-23,0), тиреотропный гормон (ТТГ) – 0,026 мЕд/мл (норма – 0,34-5,6). Флюорография органов грудной клетки патологии не выявила. При рентгенологическом исследовании с контрастированием барием пищевода – смещения и сдавления трахеи и пищевода нет. Ультразвуковое исследование ЩЖ: увеличение объема до 71,2 мл (при норме до 18), неоднородная структура ЩЖ за счет гипоэхогенных участков и линейных гиперэхогенных включений во всех отделах, в средней трети левой доли по задней поверхности – гипоэхогенное образование с четким контуром размером  $1,6 \times 1,4 \times 1,7$  см с мелкими гиперэхогенными включениями без акустики.

В октябре 2015 г. в ККБ проведена эпифасциальная тиреоидэктомия.

Патогистологическое исследование операционного материала от 16.10.2015 г.

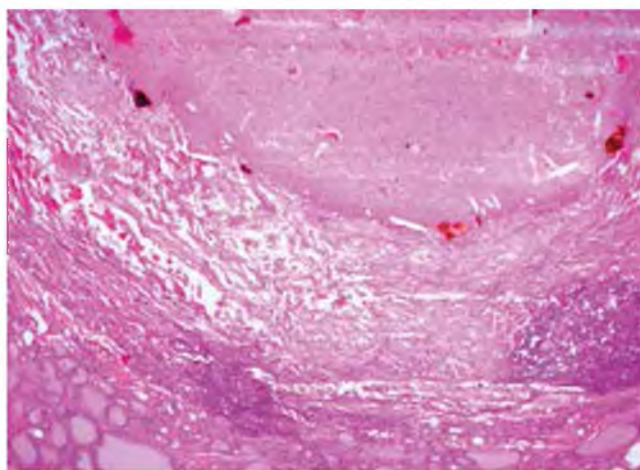
В ткани ЩЖ (рис. 1) паренхиматозный компонент представлен плотно расположенными, разными по величине фолликулами, заполненными эозинофильным коллоидом. Фолликулы имеют очертания деформированных окружностей. Эпителий фолликул высокий с участками разжижения



**Рис. 1.** Препарат операционного материала. Ткань щитовидной железы (описание в тексте). Окраска гематоксилин-эозином.  $\times 250$

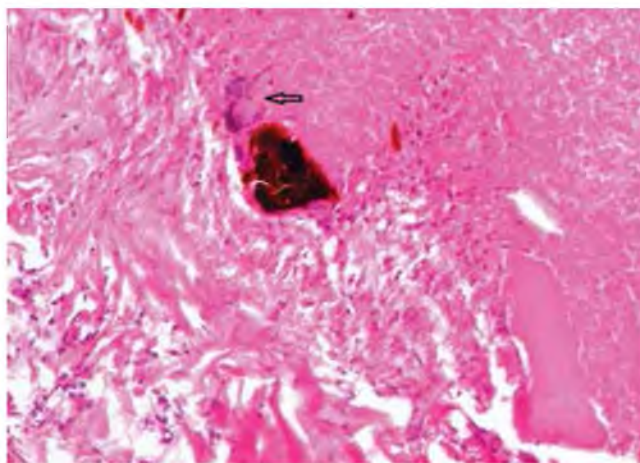
**Fig. 1.** Surgical specimen. Thyroid tissue (described in the text). Staining with hematoxylin-eosin.  $\times 250$

коллоида. Имеются признаки низкой пролиферативной активности эпителиоцитов. Стромальный компонент представлен тонкими тяжами разной толщины плотной соединительной ткани. В левой доле на этом фоне – очаги казеозного некроза, окруженные толстой капсулой, инфильтрированной эпителиоидными и гигантскими клетками Лангханса (рис. 2, 3). Заключение: картина туберкулезного поражения ЩЖ; узловой токсический зоб.



**Рис. 2.** Препарат операционного материала. Фрагмент очага казеозного некроза, отграниченного фиброзной капсулой, в ткани щитовидной железы.  $\times 250$

**Fig. 2.** Surgical specimen. Fragment of caseous necrosis, limited by fibrous capsule in the thyroid tissue.  $\times 250$



**Рис. 3.** Препарат операционного материала. Фрагмент капсулы вокруг очага казеозного некроза. Гигантская клетка Лангханса (указана стрелкой).  $\times 400$

**Fig. 3.** Surgical specimen. Fragment of the capsule surrounding caseous necrosis. Langhans giant cell (marked by arrow)  $\times 400$

Больная была направлена на консультацию в Красноярский краевой противотуберкулезный диспансер, где 02.11.2015 г. ей была проведена рентгенография органов грудной клетки: в легких – без очаговых и инфильтративных изменений. Корни – с элементами фиброза. Синусы – свободны. Кроме этого, проведена рентгенотомография



грудной клетки через средостение (06.11.2015 г.): внутригрудные лимфоузлы не увеличены, кальцинатов нет. От проведения компьютерной томографии органов грудной клетки большая отказалась. Проба с диаскинтестом от 06.11.2015 г. – результат отрицательный.

При консультировании в Красноярском краевом противотуберкулезном диспансере больной установлен диагноз: туберкулез ЩЖ, фаза инфильтрации, МБТ(-). Больной рекомендовано проведение химиотерапии туберкулеза по I режиму по месту жительства. В настоящее время пациентка продолжает лечение амбулаторно под наблюдением врача-фтизиатра противотуберкулезного диспансера «Клинической больницы № 51 ФМБА России».

### Заключение

Известно, что внелегочные локализации туберкулеза обусловлены гематогенной диссеминацией микобактерий, которая наступает либо при первичном инфицировании организма, либо в более поздние сроки, когда ее источником являются активные или скрытые туберкулезные очаги многолетней давности,

локализирующиеся в том или ином органе. При этом поражение легких или других органов может развиваться спустя много лет после первичного инфицирования под влиянием неблагоприятных для организма условий. В данном клиническом наблюдении при дообследовании в противотуберкулезном диспансере у пациентки не было выявлено признаков специфического поражения других органов, при рентгенографии органов грудной клетки – остаточных посттуберкулезных изменений в легких или внутригрудных лимфатических узлах. Особенность данного клинического наблюдения в том, что имело место изолированное поражение туберкулезом ЩЖ. Описанный случай выявлен у социально благополучной женщины на территории с относительно низкими эпидемиологическими показателями по туберкулезу. Специфическое поражение ЩЖ не имело патогномичных симптомов, протекало на фоне узлового токсического зоба и диагностировано только при гистологическом исследовании операционного материала после тиреоидэктомии. Независимо от регистрируемого уровня эпидемиологических показателей врачи общей практики должны быть информированы о туберкулезе редких локализаций с целью своевременного его выявления.

### ЛИТЕРАТУРА

1. Калинин Д. Е., Тахауров Р. М., Карпов А. Б. и др. Демографические проблемы закрытого административно-территориального образования: медико-социальные аспекты // Здравоохранение Российской Федерации. – 2010. – № 5. – С. 3-7.
2. Корецкая Н. М., Гринь Е. Н. Клинико-социальные параллели у больных туберкулезом легких, проживающих в двух городах Красноярского края // Сиб. мед. обозрение. – 2008. – № 6. – С. 85-88.
3. Корецкая Н. М., Гринь Е. Н. Патоморфоз и выявление туберкулеза легких в закрытом административно-территориальном образовании. – Красноярск: Полицом, 2011. – 168 с.
4. Мельников Г. Я. Пути совершенствования медицинского обеспечения работников ЗАТО, занятых на производстве с особыми условиями труда, и членов их семей: Автореф. дис. ... д-ра мед. наук. – Красноярск, 2009. – 45 с.
5. Нечаева О. Б., Скачков В. В. Эпидемическая ситуация по внелегочному туберкулезу в Российской Федерации // Туб. и болезни легких. – 2013. – № 8. – С. 3-9.
6. Пинский С. Б., Калинин А. П., Белобородов В. И. и др. Редкие опухоли и заболевания щитовидной железы. – Иркутск: РИЭЛ, 1999. – 207 с.
7. Фтизиатрия: национальное руководство / под ред. М. И. Перельмана. – М.: ГЭОТАР-Медиа, 2010. – 512 с.
8. Хирургическая эндокринология: руководство / под ред. А. П. Калинина и др. – СПб.: Питер, 2004. – 960 с.
9. Al-Mulhim A. A., Zakaria H. M., Abdel Hadi M. S. et al. Thyroid tuberculosis mimicking carcinoma: report of two cases // Surg. Today. – 2002. – Vol. 32. – P. 1064-1067.
10. Bulbuloglu E., Ciralik H., Okur E. et al. Tuberculosis of the thyroid gland: review of the literature // World J. Surg. – 2006. – Vol. 30. – P. 149-155.
11. Farid A., Sameer A., Anupama A. M. Primary tuberculosis of the thyroid gland // Kuwait Med. J. – 2005. – Vol. 37, № 2. – P. 116-118.
12. Madhusudhan K. S., Seith A., Khadgawat R. et al. Tuberculosis of the thyroid gland: magnetic resonance imaging appearances // Singapore Med. J. Case Report. – 2009. – Vol. 50, № 7. – P. 235-238.

### REFERENCES

1. Kalinkin D.E., Takhaurov R.M., Karpov A.B. et al. Demographic problems of closed administrative unit: medical and social aspects. Zdravookhraneniye Rossiyskoy Federatsii, 2010, no. 5, pp. 3-7. (In Russ.)
2. Koretskaya N.M., Grin E.N. Clinical and social similarities in pulmonary tuberculosis patients living in two cities of Krasnoyarsky Kray. Sib. Med. Obozreniye, 2008, no. 6, pp. 85-88. (In Russ.)
3. Koretskaya N.M., Grin E.N. Patomorfoz i vyyavlenie tuberkuleza legkikh v zakrytom administrativno-territorialnom obrazovanii. [Pathomorphism and detection of pulmonary tuberculosis in the closed administrative unit]. Krasnodar, Polikom Publ., 2011, 168 p.
4. Melnikov G.Ya. Puti sovershenstvovaniya meditsinskogo obespecheniya rabotnikov ZATO, zanyatykh na proizvodstve s osobymi usloviyami truda, i chlenov ikh semey. Diss. dokt. med. nauk. [Ways of improvement of medical care for workers of the closed administrative units, working in special production conditions and their family members. Doct. Diss.]. Krasnoyarsk, 2009, 45 p.
5. Nechaeva O.B., Skachkov V.V. Epidemic situation on extrapulmonary tuberculosis in the Russian Federation. Tub. i Bolezni Legkikh, 2013, no. 8, pp. 3-9. (In Russ.)
6. Pinskiy S.B., Kalinin A.P., Beloborodov V.I. et al. Redkie opukholi i zabolevaniya schitovidnoy zhelezy. [Rare thyroid tumors and diseases]. Irkutsk, RIEL Publ., 1999, 207 p.
7. Ftiziatriya. Natsionalnoye rukovodstvo. [Phthiisiatry. National Guidelines]. Ed. by M.I. Perelman, Moscow, GEOTAR-Media Publ., 2010, 512 p. (In Russ.)
8. Khirurgicheskaya endokrinologiya: rukovodstvo. [Surgical endocrinology: guidelines]. Ed. by Kalinin et al. St. Petersburg, Piter Publ., 2004, 960 p.
9. Al-Mulhim A.A., Zakaria H.M., Abdel Hadi M.S. et al. Thyroid tuberculosis mimicking carcinoma: report of two cases. Surg. Today, 2002, vol. 32, pp. 1064-1067.
10. Bulbuloglu E., Ciralik H., Okur E. et al. Tuberculosis of the thyroid gland: review of the literature. World J. Surg., 2006, vol. 30, pp. 149-155.
11. Farid A., Sameer A., Anupama A.M. Primary tuberculosis of the thyroid gland. Kuwait Med. J., 2005, vol. 37, no. 2, pp. 116-118.
12. Madhusudhan K.S., Seith A., Khadgawat R. et al. Tuberculosis of the thyroid gland: magnetic resonance imaging appearances. Singapore Med. J. Case Report, 2009, vol. 50, no. 7, pp. 235-238.

13. Mondal A., Patra D. K. Efficacy of fine needle aspiration cytology in the diagnosis of tuberculosis of the thyroid gland: a study of 18 cases // J. Laryngol. Otol. – 1995. – Vol. 109. – P. 36-38.
14. Safarpori F, Hedayati-Jmami M. H., Mohammadi F. et al. Thyroid tuberculosis // IRCMJ. – 2007. – Vol. 9, № 3. – P. 161-163.
15. Terzidis K., Tourli P., Kiapekou E., Alevizaki M. Thyroid tuberculosis // Hormones (Athens). – 2007. – Vol. 6, № 1. – P. 75-79.
13. Mondal A., Patra D.K. Efficacy of fine needle aspiration cytology in the diagnosis of tuberculosis of the thyroid gland: a study of 18 cases. J. Laryngol. Otol., 1995, vol. 109, pp. 36-38.
14. Safarpori F, Hedayati-Jmami M.H., Mohammadi F. et al. Thyroid tuberculosis. IRCMJ, 2007, vol. 9, no. 3, pp. 161-163.
15. Terzidis K., Tourli P, Kiapekou E., Alevizaki M. Thyroid tuberculosis. Hormones (Athens), 2007, vol. 6, no. 1, pp. 75-79.

## ДЛЯ КОРРЕСПОНДЕНЦИИ:

**Корецкая Наталья Михайловна**

ГБОУ ВПО «КрасГМУ им. проф. В. Ф. Войно-Ясенецкого»  
Минздрава России,  
доктор медицинских наук, профессор, заведующая  
кафедрой туберкулеза с курсом ПО.  
660022, г. Красноярск, ул. Партизана Железняка, д. 1.  
E-mail: kras-kaftuber@mail.ru

ФГБУЗ «Клиническая больница № 51 ФМБА России»,  
662971, г. Железногорск, ул. Кирова, д. 5.

**Гринь Елена Николаевна**

кандидат медицинских наук, заведующая  
противотуберкулезным диспансером.  
E-mail: kb51tub@kb51.ru

**Бабенко Лидия Алексеевна**

врач-эндокринолог.  
E-mail: kb-51@kb51.ru

**Бекузаров Сергей Сослаббекович**

КГБУЗ «Красноярское краевое  
патологоанатомическое бюро»,  
начальник бюро, главный внештатный  
патологоанатом края.  
660022, г. Красноярск, ул. Партизана Железняка, д. 3д.  
E-mail: kkpab@mail.ru

## FOR CORRESPONDENCE:

**Natalia M. Koretskaya**

V.F. Voyno-Yasenetsky State Medical University,  
Russian Ministry of Health,  
Doctor of Medical Sciences, Professor,  
Head of Tuberculosis Department.  
1, Partizana Zheleznyaka St., Krasnoyarsk, 660022.  
E-mail: kras-kaftuber@mail.ru

Clinical Hospital no. 51 by the Russian Medical Biological  
Agency, 5, Kirova St., Zheleznogorsk, 662971.

**Yelena N. Grin**

Candidate of Medical Sciences,  
Head of TB Dispensary.  
E-mail: kb51tub@kb51.ru

**Lidiya A. Babenko**

Endocrinologist.  
E-mail: kb-51@kb51.ru

**Sergey S. Bekuzarov**

Krasnoyarsk Regional Morbid Anatomy Bureau,  
Head of Bureau,  
Chief Morbid Anatomist  
of Krasnoyarsky Krai.  
1, Partizana Zheleznyaka St., Krasnoyarsk, 660022.  
E-mail: kkpab@mail.ru

Поступила 28.01.2016

Submitted as of 28.01.2016